Российская медицинская академия последипломного образования

Спорные вопросы применения КТ в диагностике малых форм туберкулеза

Тюрин Игорь Евгеньевич

igortyurin@gmail.com

Туберкулезная интоксикация у детей и подростков

- Устанавливают на основании данных туберкулинодиагностики
  - впервые положительные,
  - усиливающиеся в процессе наблюдения или
  - гиперергические реакции на туберкулин
- При отсутствии локальных проявлений, определяемых рентгенологическими и другими методами исследований
- Характеризуется активностью туберкулезной инфекции и сопровождается ухудшением общего состояния ребенка (подростка)

ПРИКАЗ МЗ РФ от 21 марта 2003 г. N 109 «О СОВЕРШЕНСТВОВАНИИ ПРОТИВОТУБЕРКУЛЕЗНЫХ МЕРОПРИЯТИЙ В РОССИЙСКОЙ ФЕДЕРАЦИИ», Приложение N 2

Туберкулезная интоксикация у детей и подростков

- При обследовании следует использовать современные лучевые методы диагностики, включая, при возможности, компьютерную томографию, бронхоскопию комплексную туберкулинодиагностику, а также бактериологическое исследование

- Диагноз туберкулезной интоксикации устанавливается только после обследования в условиях специализированного противотуберкулезного учреждения

ПРИКАЗ МЗ РФ от 21 марта 2003 г. N 109 «О СОВЕРШЕНСТВОВАНИИ ПРОТИВОТУБЕРКУЛЕЗНЫХ МЕРОПРИЯТИЙ В РОССИЙСКОЙ ФЕДЕРАЦИИ», Приложение N 2

«Малые» варианты туберкулеза ВГЛУ

- Характеризуются незначительным увеличением ВГЛУ.
- Рентгенодиагностика возможна только по косвенным признакам
  - снижение структуры тени корня,
  - двойной контур срединной тени и
  - обогащение легочного рисунка в прикорневой зоне на ограниченном участке
- Клинически проявляется умеренными симптомами интоксикации. Для подтверждения диагноза показана компьютерная томография.

ПРИКАЗ МЗ РФ от 21 марта 2003 г. N 109 «О СОВЕРШЕНСТВОВАНИИ ПРОТИВОТУБЕРКУЛЕЗНЫХ МЕРОПРИЯТИЙ В РОССИЙСКОЙ ФЕДЕРАЦИИ», Приложение N 2

Преимущества КТ при оценке ЛУ во фтизиатрии

- Возможность визуализации ЛУ в средостении – любого размера!
  - Зависимость от выраженности жировой клетчатки
  - «Трудные зоны», частичный объемный эффект
- Более точная оценка обызвествлений, в т.ч. «легочная связка»
- Выявление состояний, отличных от патологии ЛУ (опухоли, сосуды)

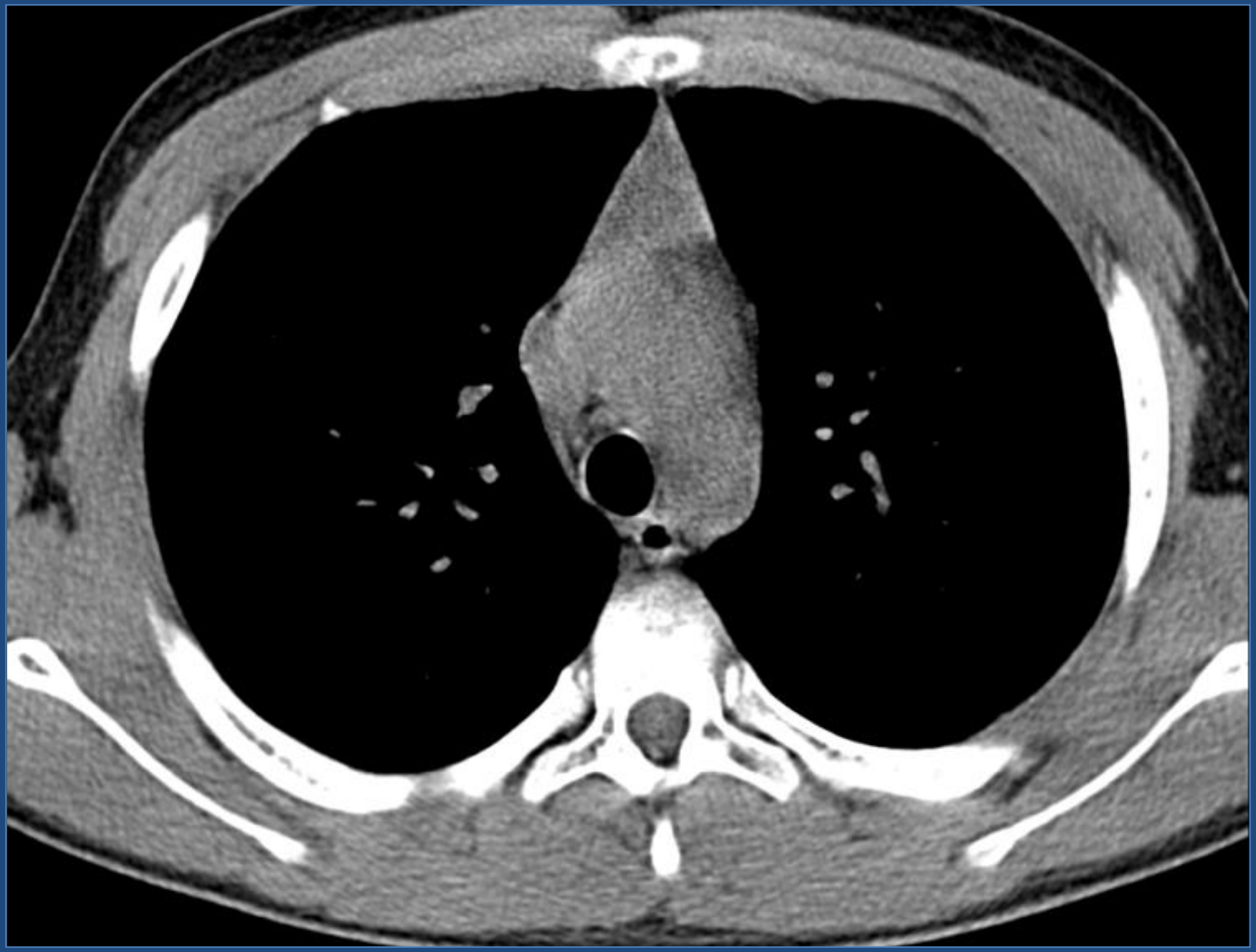

Обызвествление Баталового протока

КТ снижает уровень гипердиагностики за счет выявления нетуберкулезных изменений (обызвествления, экзастозы, варианты расположения сосудов …)

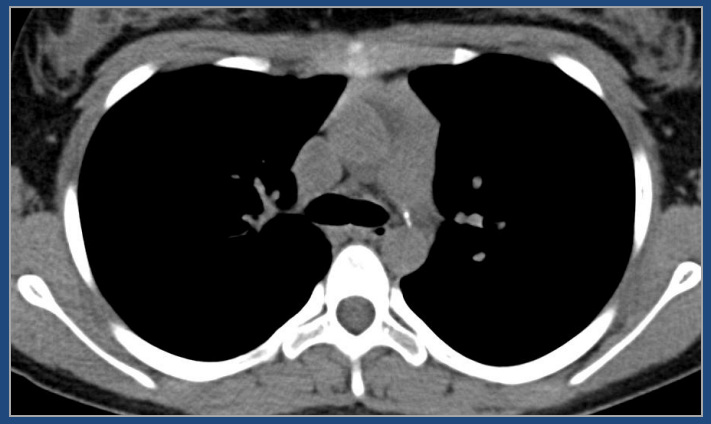

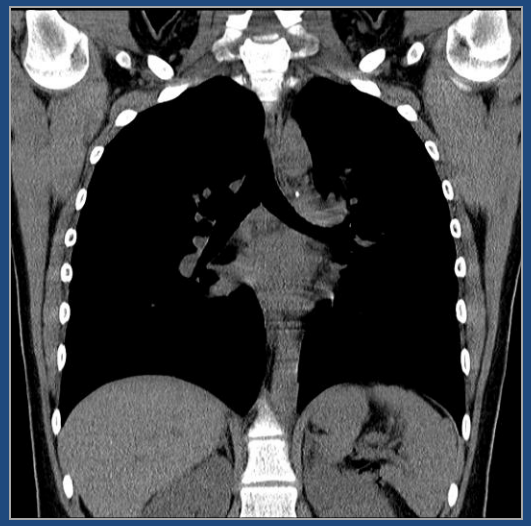

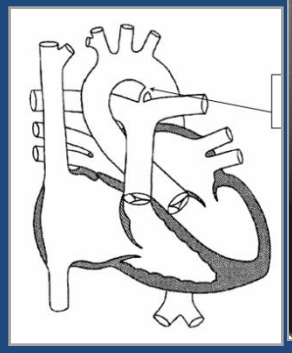

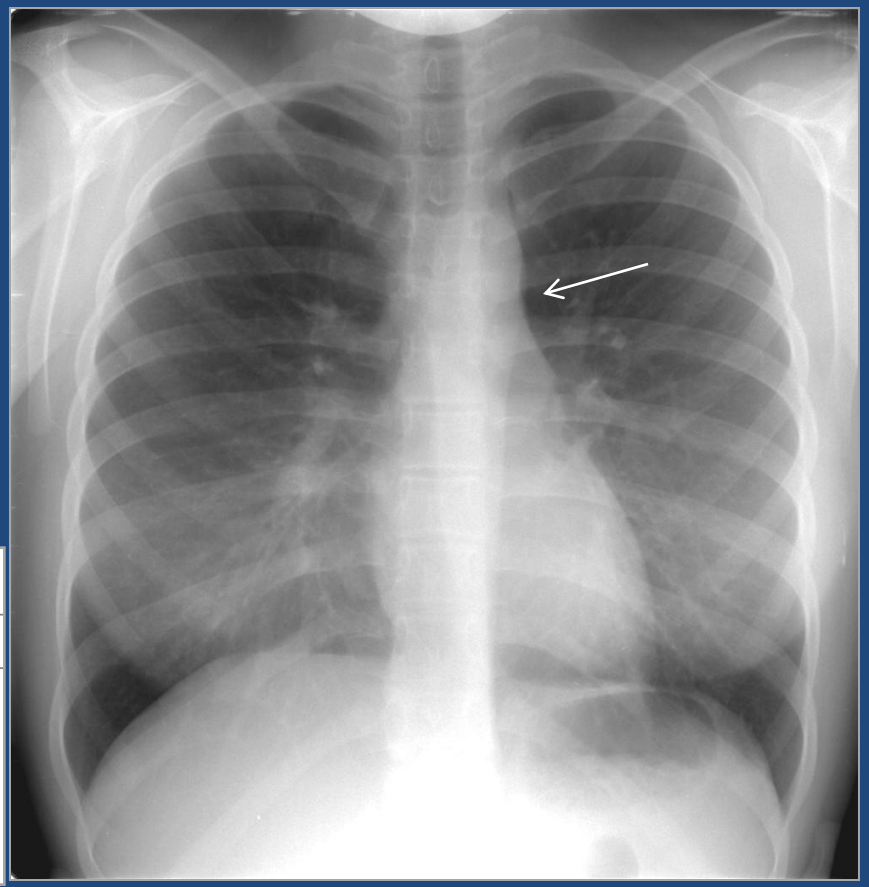

Туберкулез ВГЛУ

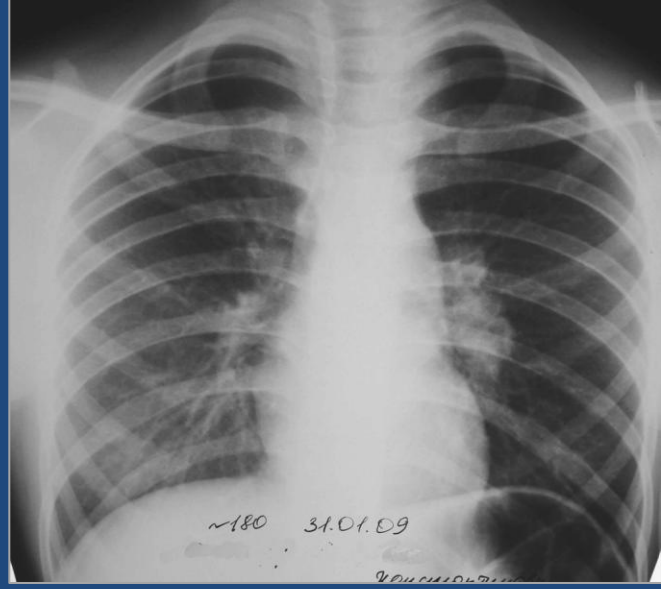

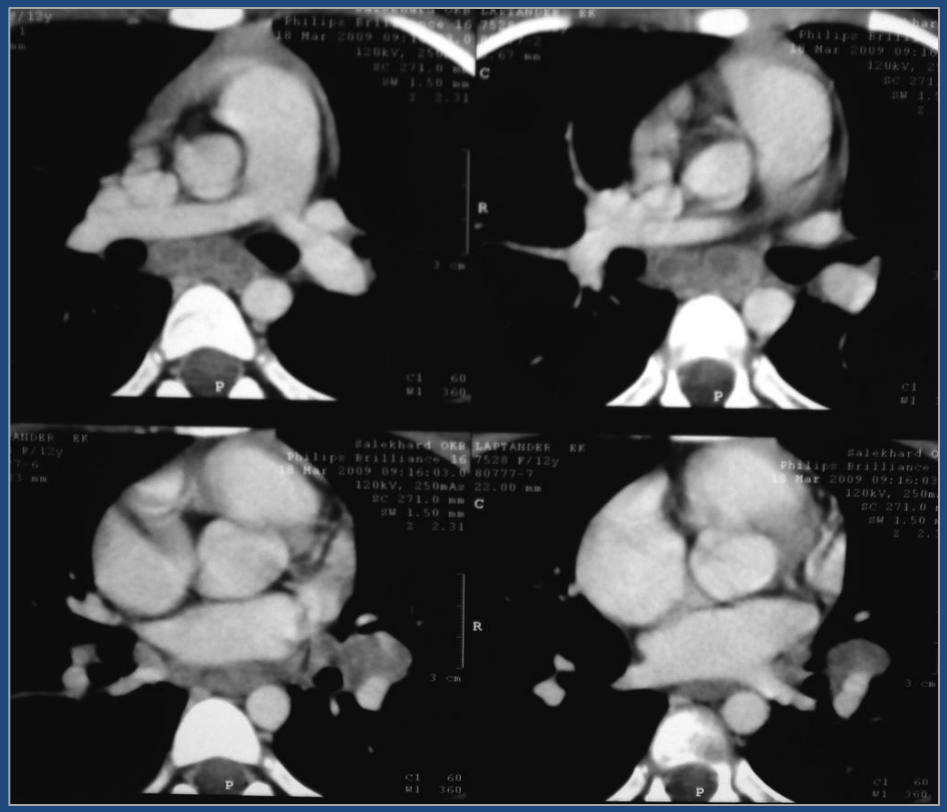

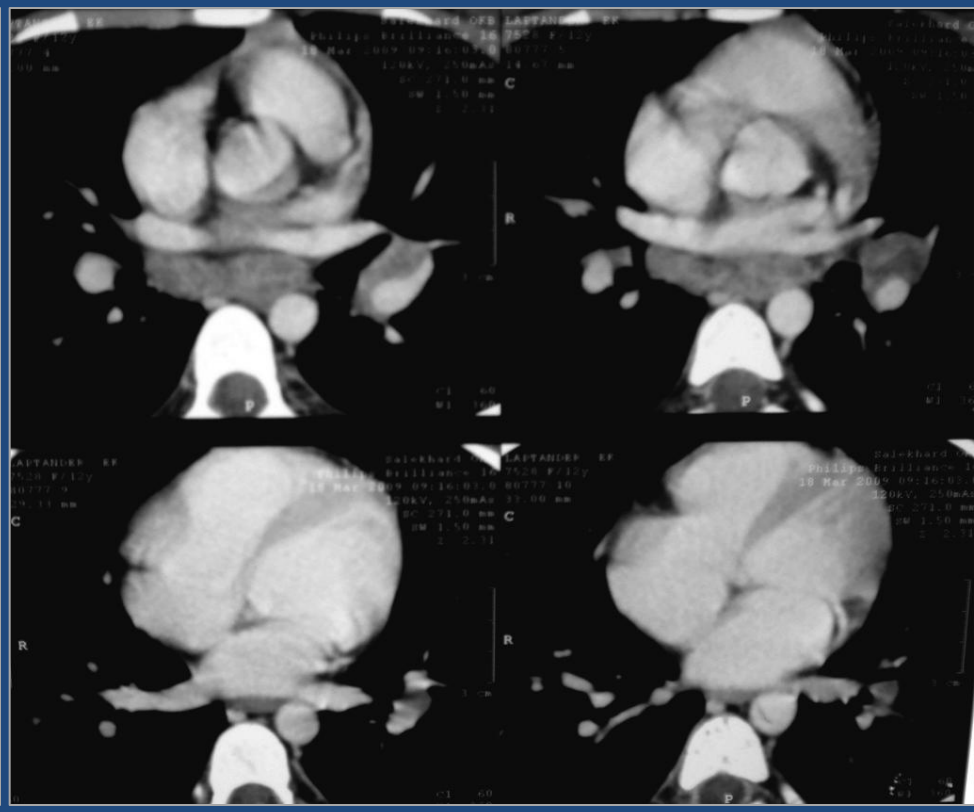

Туберкулез ВГЛУ

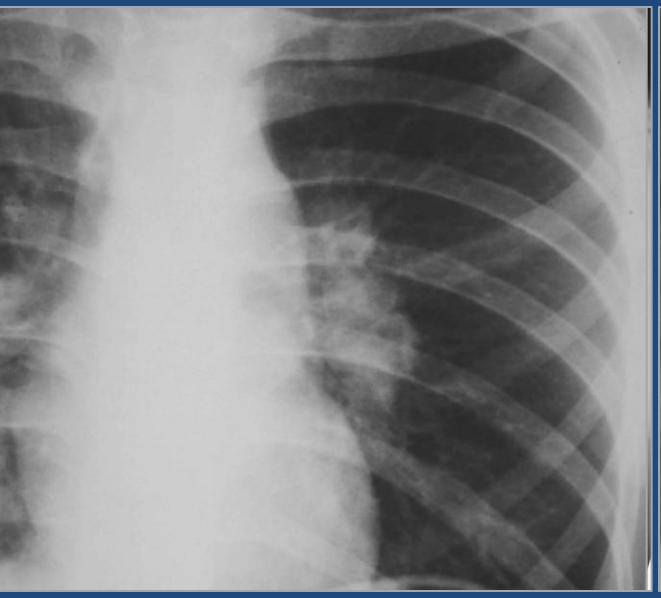

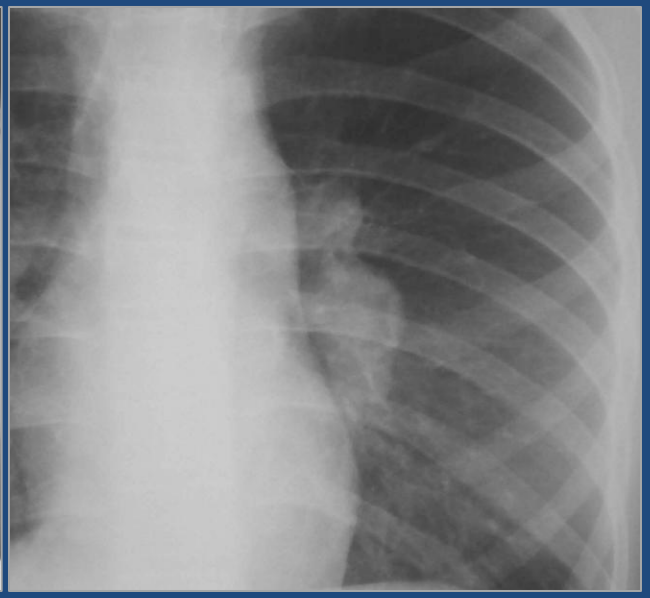

31.01.09 г.

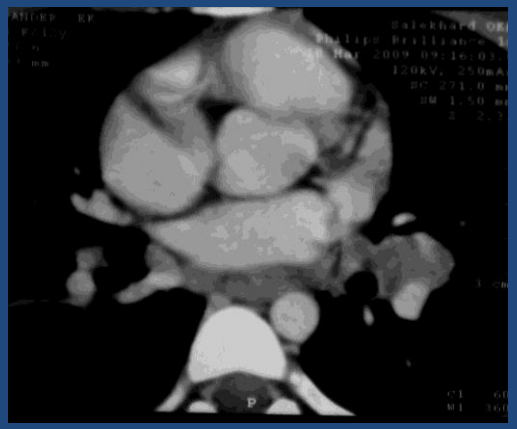

13.07.09 г.

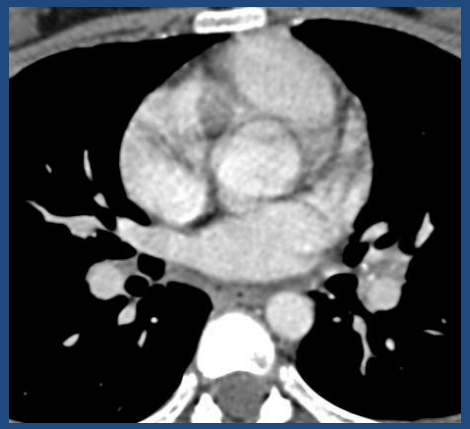

31.01.09 г.

Преимущества КТ в оценке легочной ткани

- Большая разрешающая способность
  - выявление изменения не видимых на рентгенограммах
- Более объективное разграничение нормы и патологии
- Новые симптомы (матовое стекло, мозаичная плотность, воздушная ловушка и т.п.)

Рентгенография и КТ

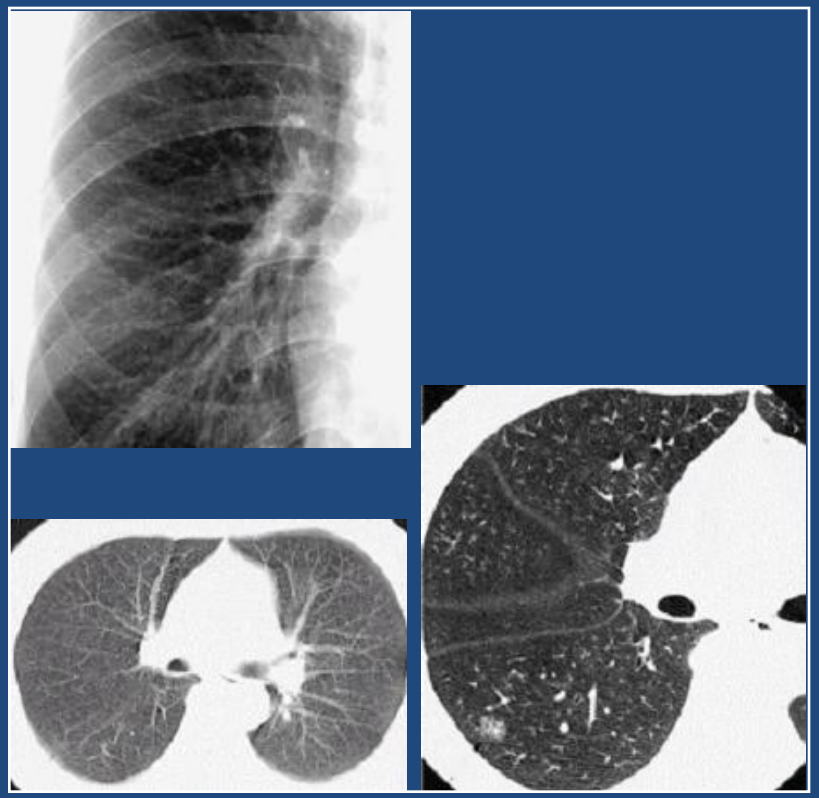

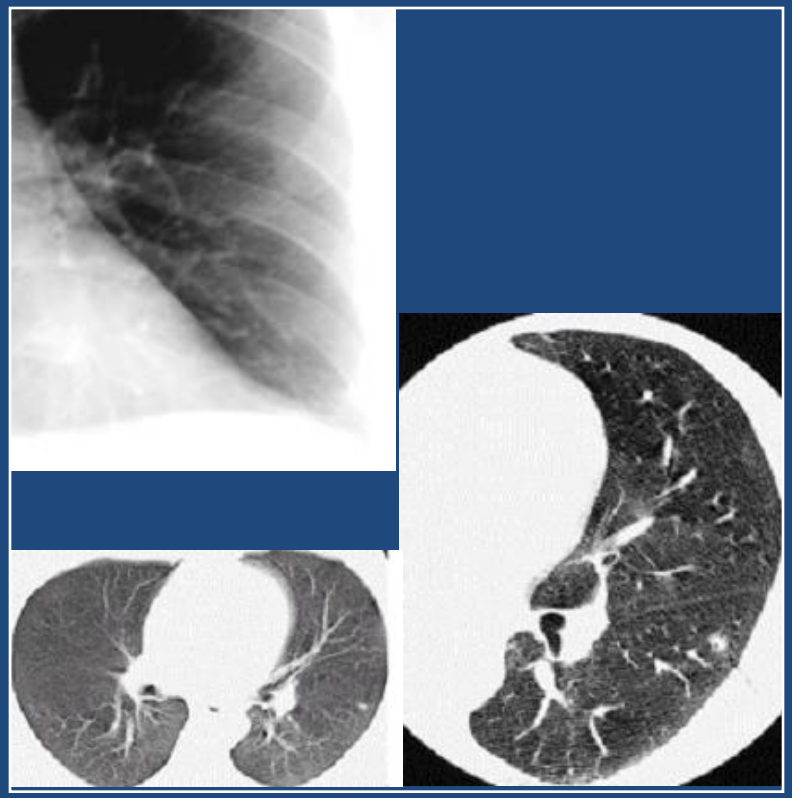

КТ выявляет в 4 раза больше очагов чем рентгенография

Средние размеры очагов при КТ в два раза меньше

Проблемы использования КТ/МРТ во фтизиатрии

- Отсутствие томографической техники в противотуберкулезных учреждениях
- Нет систематического опыта оценки туберкулеза данным КТ (рентгенологи, фтизиатры)
- Нарушена преемственность в оценке данных рентгенологического исследования
- Нет единых стандартов / протоколов КТ исследования детей из групп риска и критериев оценки данных КТ

Лимфатические узлы

Проблемы оценки ЛУ при КТ во фтизиатрии

- Не введены общепринятые критерии нормы внутригрудных ЛУ при КТ
- Нет общепринятой методики оценки размеров и структуры ЛУ
- Нет рекомендаций для в/в контрастирования при КТ детей из групп риска
- Не определена специфичность КТ признаков нормы и патологии ЛУ у детей из групп риска

AJR 142:1095–1100, June 1984
0361–803X/84/1426–1095
© American Roentgen Ray Society

Normal Mediastinal Lymph Node Size and Number: CT and Anatomic Study

George P. Genereux[1]
J. Larry Howie[1]

Normal lym
39 patients ar
arbitrarily into
(zone 2), pres

AJR 144:261–265, February 1985
0361–803X/85/1442–0261
© American Roentgen Ray Society

Normal Mediastinal Lymph Nodes: Number and Size According to American Thoracic Society Mapping

Prevalence of Pathologically Proven Intrapulmonary Lymph Nodes and Their Appearance on CT

AJR:167, September 1996

Mark S. Bankoff[1]
Niall J. McEniff[1]
Rafeeque A. Bhadelia[1]
Maria Garcia-Moliner[2]
Benedict D. T. Daly[3]

e number and size of normal mediastinal lymph nodes
defined by the American Thoracic Society lymph-node
s measured both as short- and long-axis diameters in
56 patients show the largest normal mediastinal nodes
l tracheobronchial regions. Upper paratracheal nodes
heal or tracheobronchial nodes, and right-sided trach-
than left-sided ones. From the distributions of node
sidered
ith lung
liastinal

Mediastinal lymph node distribution, size and number: definitions based on an anatomical study*

Aureliano Fernandes Schmidt Júnior[1], Olavo Ribeiro Rodrigues[2]

CT Anatomy of Hilar Lymphadenopathy

PICTORIAL REVIEW

CT of thoracic lymph nodes.

[1]T SUWATANAPONGCHED, MD and [2]D S GI

Shusuke Sone[1]
Tokuro Higashihara[1]
Shizuo Morimoto[1]
Junpei Ikezoe[1]
Jun Arisawa[1]
Yasumasa Monden[2]
Kazuya Nahakara[2]

The normal distribution of lymph nodes in the pulmonary hili is diagrammatically shown, with a typical computed tomographic (CT) demonstration of hilar lymphadenopathy. On the basis of observations in anatomic cross sections of cadaver lungs, the lymph nodes in the right lung can be divided into four principal groups (right upper lobe, interlobar, middle lobe, and lower lobe) and in the left lung into three principal groups (left upper lobe, interlobar, and lower lobe). Most of the hilar lymph nodes are situated along the bronchi in close relation with the pulmonary vascular branches. Because of this close proximity, contrast-enhanced CT images are indispensable for

The Number and Size of Normal Mediastinal Lymph Nodes: A Postmortem Study

Kunihiro Kiyono[1]
Shusuke Sone[1]
Fumikazu Sakai[1]
Yutaka Imai[1]
Toshikazu Watanabe[1]
Itaru Izuno[1]
Masahiko Oguchi[1]
Takashi Kawai[1]
Hidekazu Shigematsu[2]
Masahide Watanabe[2]

For the CT diagnosis of pathologically enlarged nodes, information concerning the size of normal nodes is required. We studied 40 adult cadavers and determined the number and size of normal lymph nodes for each region of the mediastinum, counting all nodes and directly measuring the short and long diameters of each in the transverse plane of the node. The location of each node was classified according to the American Thoracic Society system, and the range and standard maximum sizes of normal lymph nodes in each location were determined. Nodes were found in 90–100% of cadavers in regions 4, 7, and 10; and in 68–85% of cadavers in regions 2 and 6. The average number of lymph nodes found was 3.5–4.8 in regions 4, 6, and 10R; 2.1–2.9 in regions 2, 7, and 10L; and 0.1–1.2 in all other regions. The mean short transverse diameters ranged from 2.4 to 5.6 mm, and the mean long transverse diameters ranged from 3.9 to 10.0 mm. The largest mean short and long transverse diameters were found in region 7, the next largest were in region 10R, followed by regions 4, 5, and 10L. We noted a different maximum normal size of lymph nodes in each region of the mediastinum. The short transverse diameter, which showed a smaller variation, appeared to be a more useful parameter than the long transverse diameter.

We propose a standard for maximum normal short transverse diameters for nodes in each region of the mediastinum as follows: 12 mm for nodes in region 7; 10 mm for nodes in regions 4 and 10R; and 8 mm for nodes in other regions. The maximum long transverse diameters showed a wider variation, ranging from 25 to 10 mm.

Received July 6, 1987; accepted after revision December 4, 1987.

[1]Department of Radiology, Shinshu University School of Medicine, Asahi, Matsumoto, 390 Japan. Address reprint requests to K. Kiyono.

[2]Department of Pathology, Shinshu University School of Medicine, Asahi, Matsumoto, 390 Japan.

***AJR* 150:771–776, April 1988**
0361–803X/88/1504-0771
© American Roentgen Ray Society

mediastinum, the number and sizes of all lymph nodes found were determined. In order to permit comparison with CT images, the short and long diameters in the transverse plane, which is generally the short axis of the lymph node, were measured, and were designated the short transverse diameter and the long transverse diameter, respectively. For each mediastinal location, minimum, maximum, mean, and median values were calculated for all nodal diameters. The degree of shrinkage after formalin fixation, determined in 20 lymph nodes from two cadavers, was 2.0% ± 7.8 (mean ± SD) in diameter. Therefore, we evaluated only the sizes of nodes after fixation. Histograms of both short and long transverse diameters were constructed on a region-by-region basis (Figs. 1 and 2). The log-normal distribution of the cumulative frequency was checked by using log-normal graph paper.

Малые формы туберкулеза ВГЛУ у детей

КТ приводит к гипердиагностики туберкулеза за счет ошибок в интерпретации и отсутствия стандартов измерений

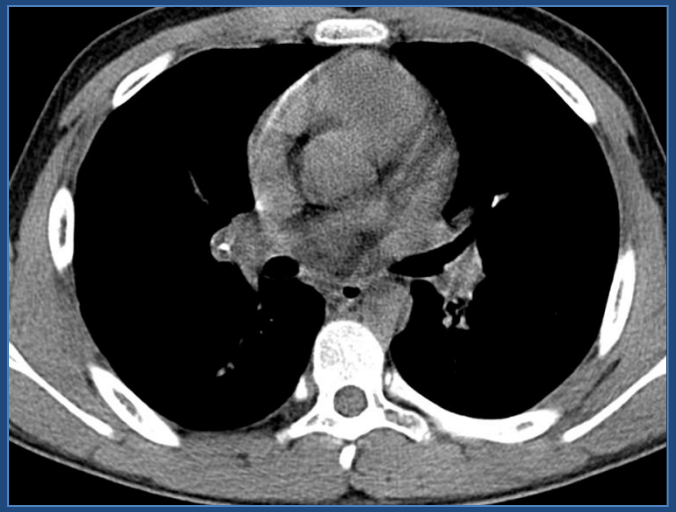

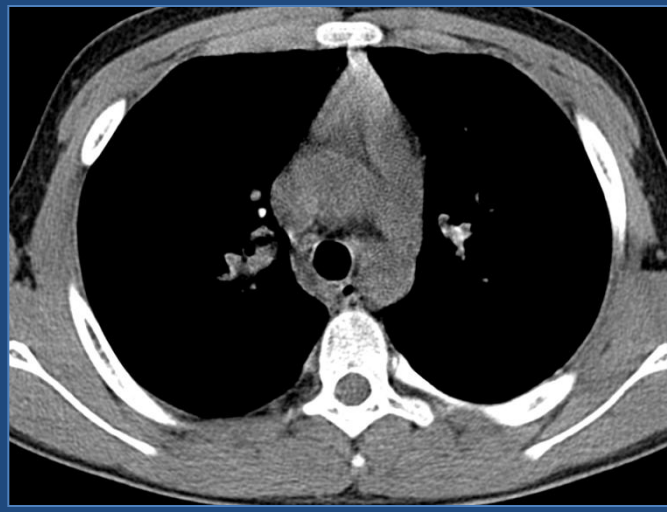

1. Артефакты

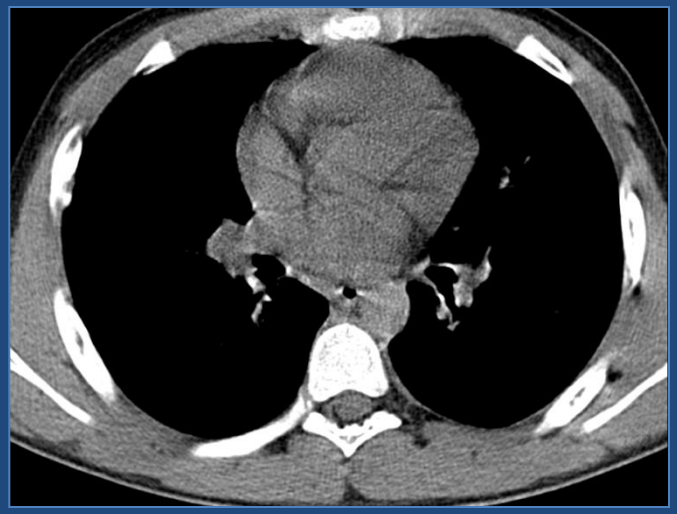

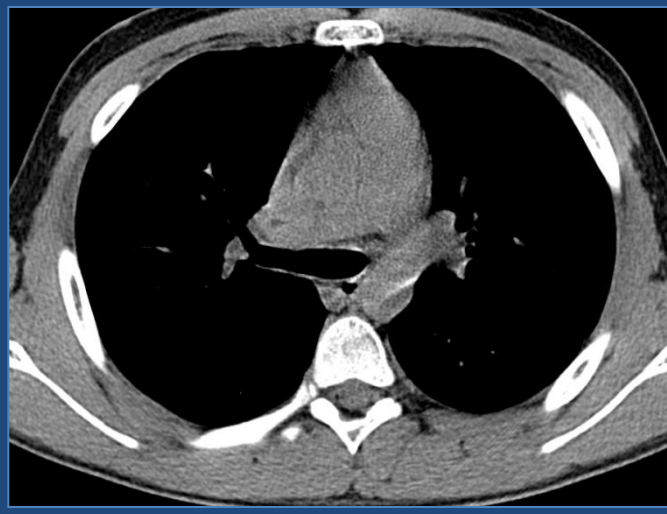

Малые формы туберкулеза ВГЛУ у детей

КТ приводит к гипердиагностики туберкулеза за счет ошибок в интерпретации и отсутствия стандартов измерений

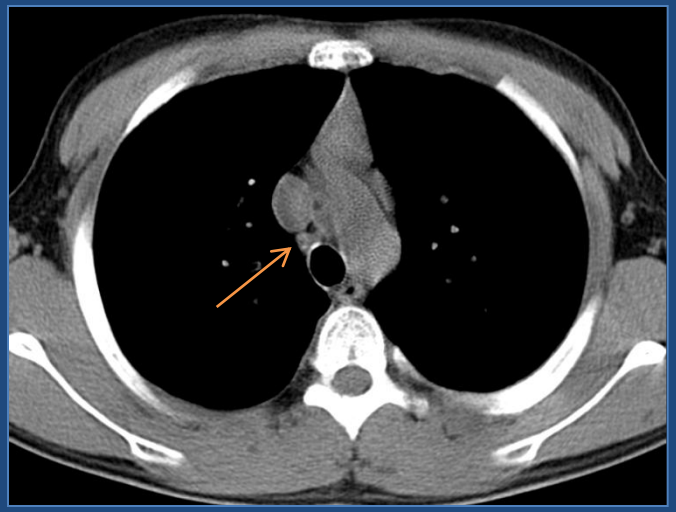

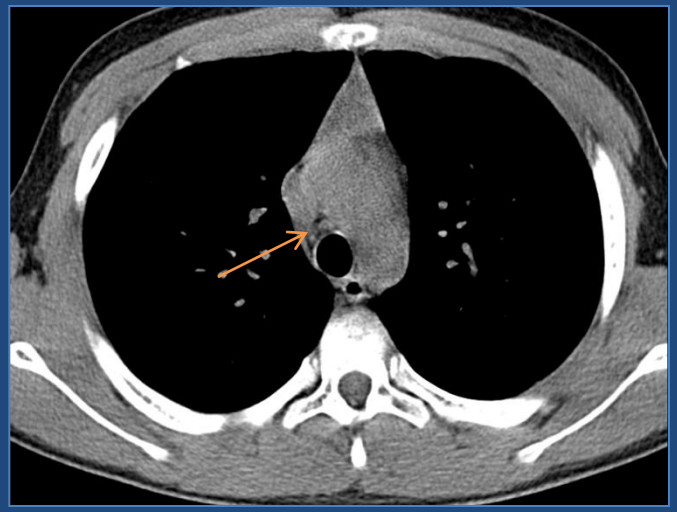

2. Размеры

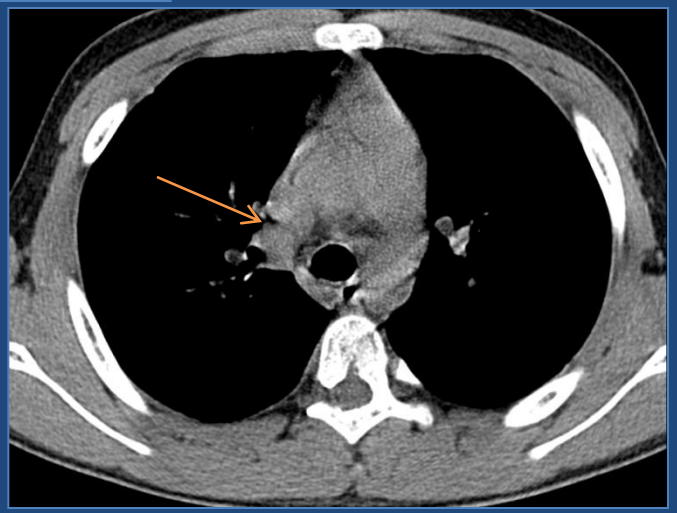

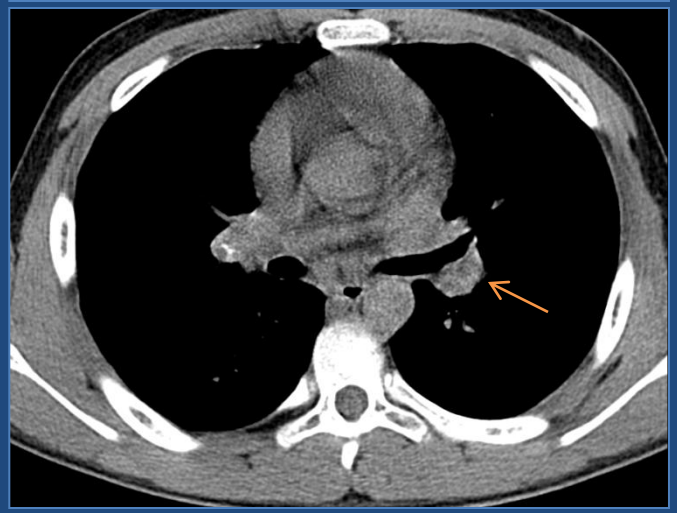

«Малые» варианты туберкулеза ВГЛУ

Проблемы диагностики при КТ исследовании:

- КТ проводится вне туберкулезных учреждений (общая сеть, «взрослые» рентгенологи)
  - фтизиорентгенологи не знают КТ семиотику
  - общие рентгенологи не знают фтизиопедиатрии
  - «взрослые» рентгенологи не знают педиатрии
- Где граница между туберкулезной интоксикацией и туберкулезом ВГЛУ / ограниченной формой первичного туберкулезного комплекса?

«Малые» варианты туберкулеза ВГЛУ

Проблемы диагностики при КТ исследовании:

- Нет критерия нормы ЛУ при туберкулезе
  - Обычно от 4 мм и более ?
  - Размер ЛУ зависит от возраста? (в 4, 10, 16 лет)
- Нет стандартов измерения плотности ЛУ
  - «Плотность более +60 HU - патология»?
  - «Неоднородность структуры» ЛУ - патология»?
- Внутривенное контрастирование
  - Обычно не применяется, нет показаний, нет методики для детей в амбулаторных условиях

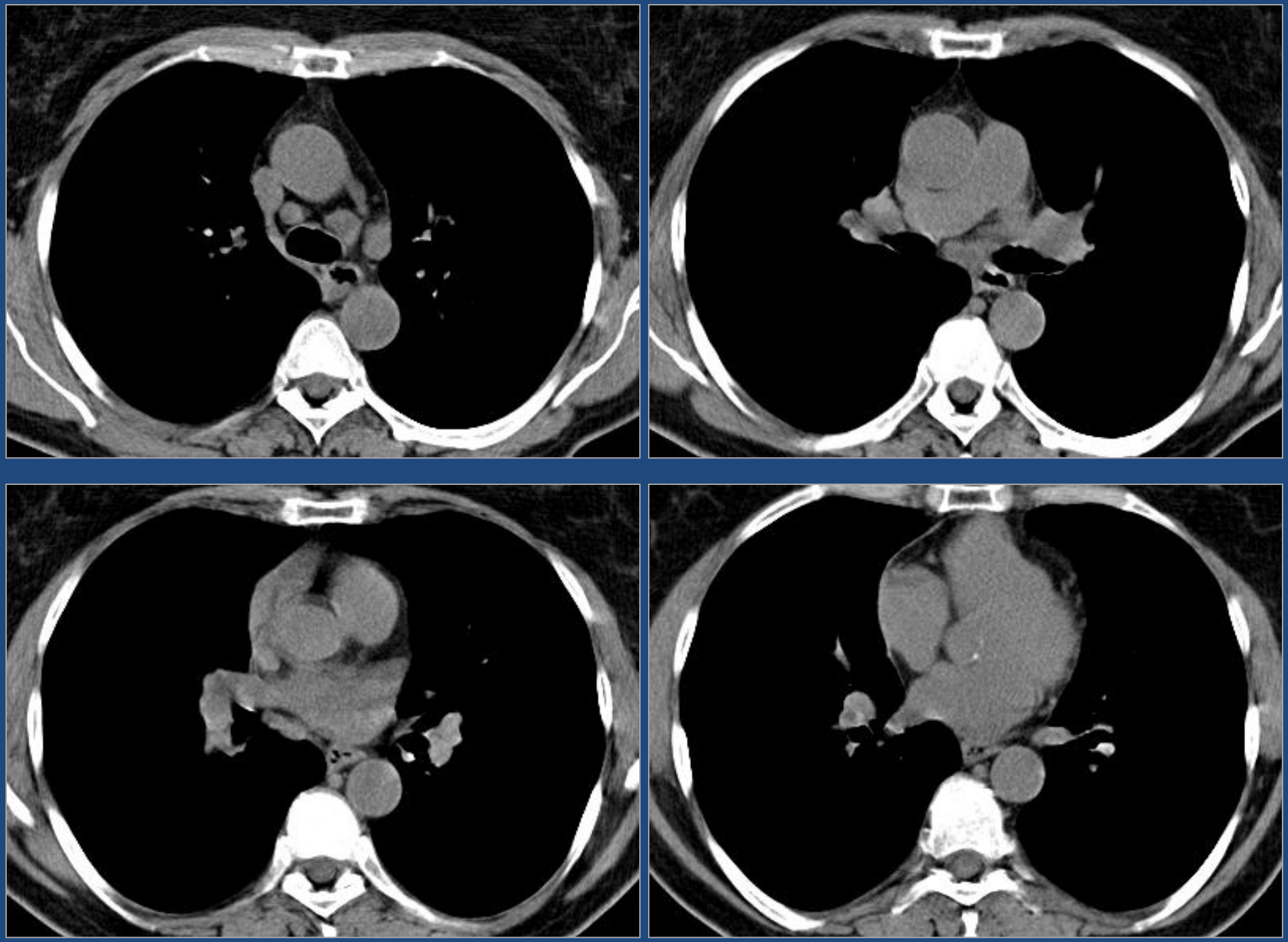

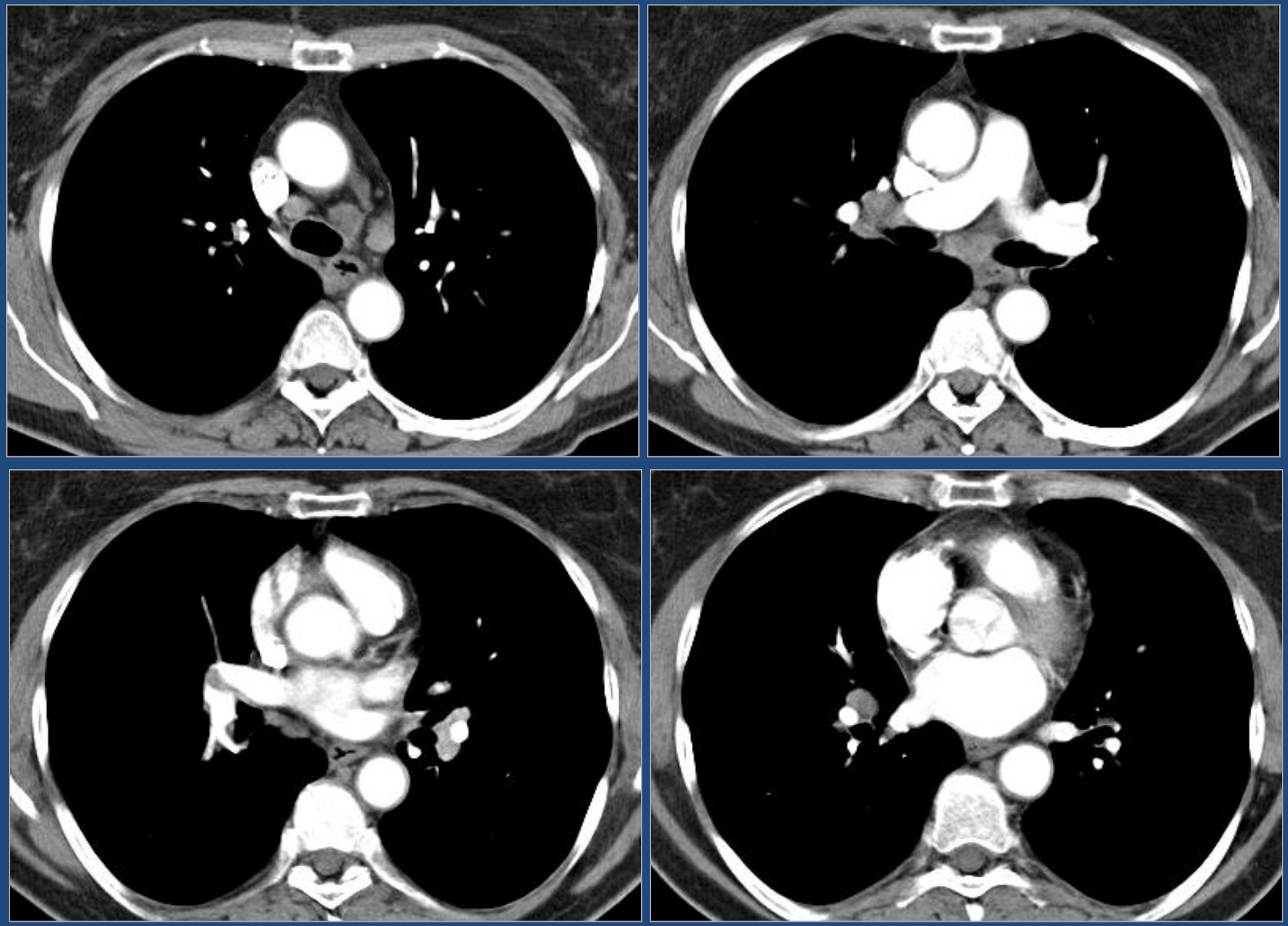

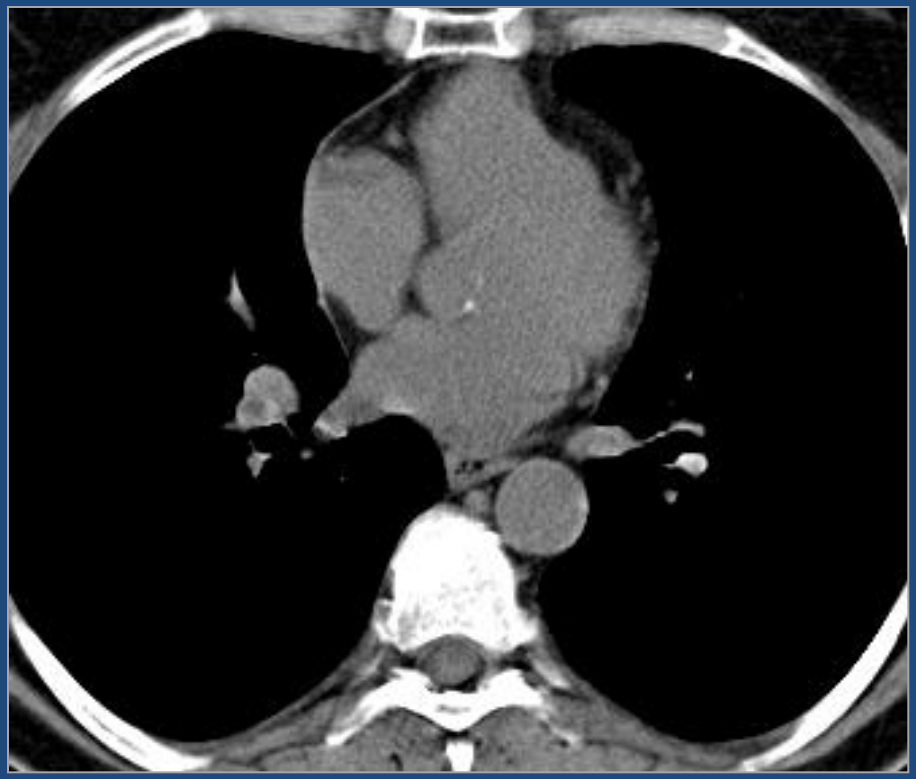
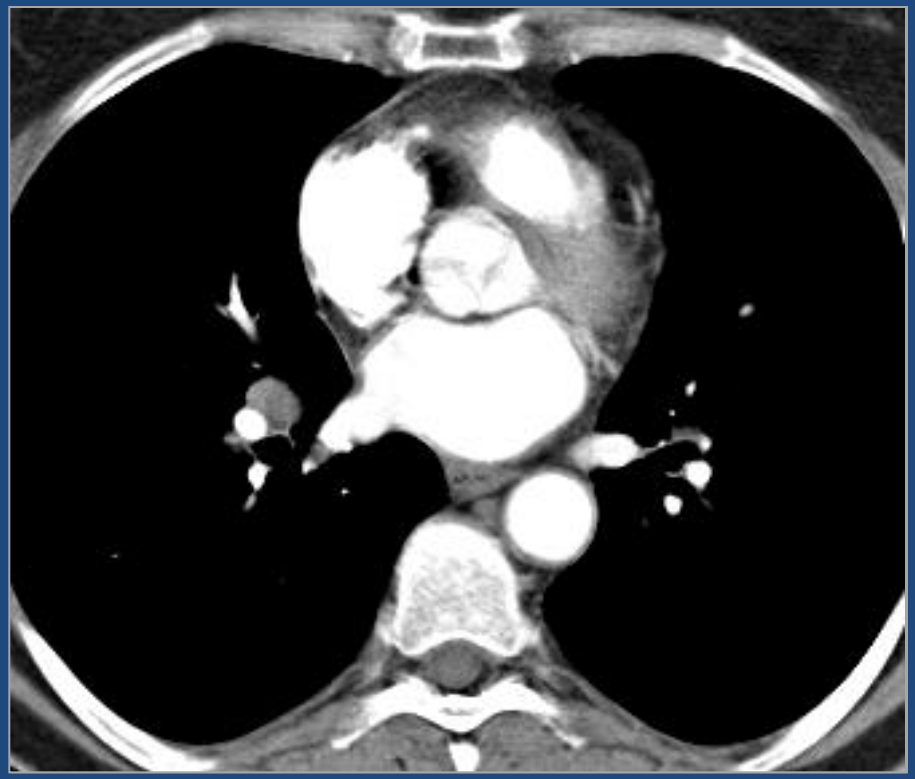

- ЛУ в корнях легких размеров до 15 мм могут оцениваться только по данным КТ АГ
- Структура и контуры ЛУ без кальцинатов при нативном исследовании не являются критерием патологии

Малые формы туберкулеза ВГЛУ у детей

Принципы КТ диагностики:

- КТ является основным методом уточняющей диагностики заболеваний грудной полости
- Линейная томография не должна применяться для диагностики заболеваний легких и средостения
- КТ грудной клетки детям должно выполняться в строго определенном педиатрическом учреждении квалифицированным рентгенологом, имеющим специальную подготовку по торакальной радиологии / фтизиопульмонологии

Малые формы туберкулеза ВГЛУ у детей

- КТ является методом уточняющей диагностики, результаты не могут интерпретироваться вне клинико-лабораторных данных
  - Рентгенолог не может сделать заключение о том, что «туберкулез есть» или «туберкулеза нет»
  - Рентгенолог не может определять изменения в ЛУ как проявление туберкулеза без выявления специфических признаков этого заболевания (обызвествления или краевое усиление при введении КВ) с учетом клинической картины
- Врач рентгенолог должен иметь возможность обсуждать результаты КТ с фтизиопедиатром

Очаги в легких

Очаги в легких у детей из групп риска

- Как часто выявляют очаги в легких
- Что представляют собой случайно выявленные при КТ очаги
- Как оценивают очаги до 10 мм, выявленные при КТ (клинические рекомендации и практическое применение)
- Значение рекомендаций для диагностики рака легкого

Рентгенография и КТ

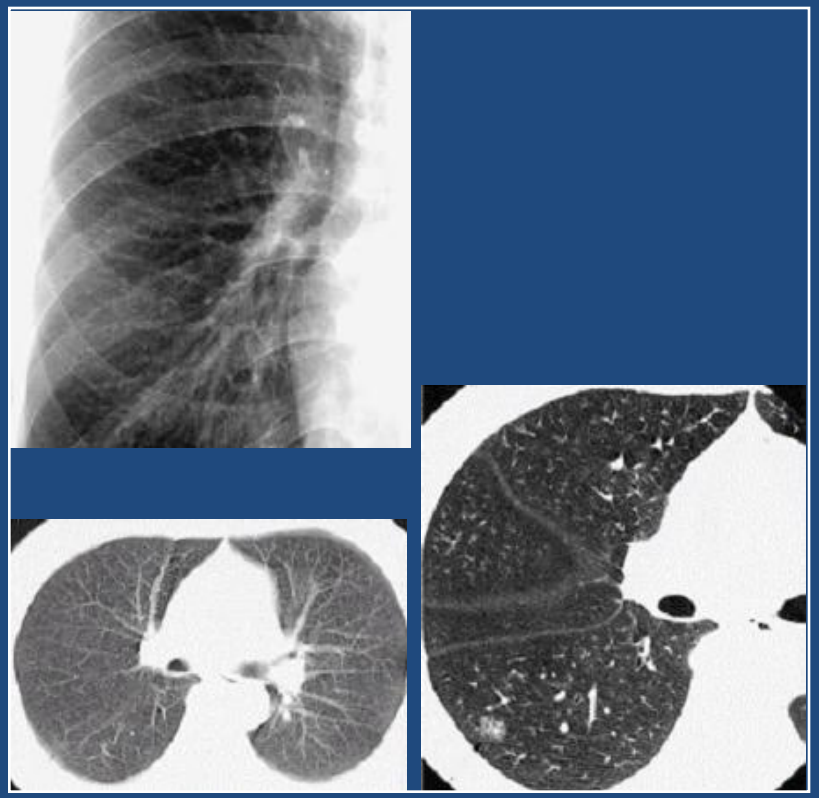

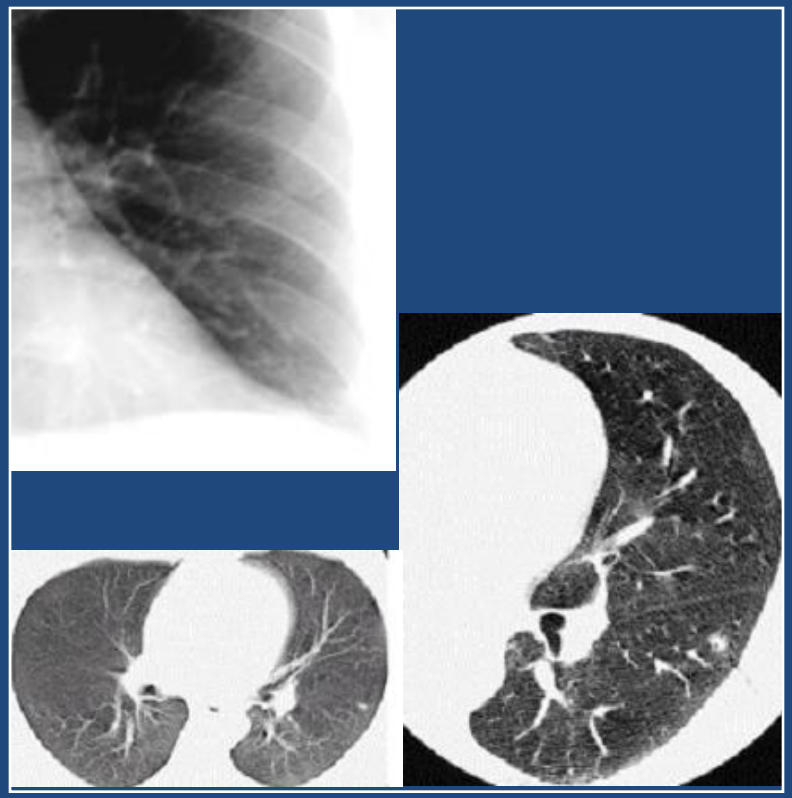

КТ выявляет в 4 раза больше очагов чем рентгенография

Средние размеры очагов при КТ в два раза меньше

Информативность КТ

Односрезовая спиральная КТ

- < 6 мм 69%
- > 6 мм 95%
- >10 мм 100%

Diederich et al. 1999; AJR 172: 353

МСКТ: 5 мм или 1.25 мм?

– Чувствительность 5 мм срезов: 88% ($p < 0.05$)

– k value: 0,562 и 0,753

Fischbach et al. 2003; Eur Radiol 13: 2378

National Lung Screening Trial (NLST)

- 2002 – 2004 год
- 33 медицинских центра в США
- 53,454 пациента высокого риска
  - от 55 до 74 года
  - более 30 пачек/год
- Рандомизация: КТ - 26,722; рентген - 26,732
- 3 раунда скрининга

The National Lung Screening Trial Research Team
N Engl J Med 365; 5 August 4, 2011

Что мы знаем об очагах, выявленных при КТ

	КТ (%)	Рентген (%)
Обследовано	26,309 (100)	26,035 (100)
Выявлено очагов в легких	7,191 (27.3)	2,387 (9.2)
Из них установлен рак легкого	1,060 (2.4)	941 (5.5)
Из них IA стадия	416 (40.0)	196 (21.1)

The National Lung Screening Trial Research Team
N Engl J Med 365; 5 August 4, 2011

Программы скрининга рак легкого
(низкодозная КТ, рандомизация)

Исследование	Пациенты	Выявлено очагов	Из них рак
NELSON, 2009	7 557	1570 (21)	70 (0.9)
DLCST, 2009	2 047	179 (9)	17 (0.8)
ITALUNG, 2009	1 406	426 (30)	20 (1.5)
DANTE, 2009	1 276	226 (18)	47 (3.7)
NLST, 2011	26 309	6561 (25)	270 (1.0)
LSS, 2005	1 629	316 (19)	30 (1.8)
Depiscan, 2007	336	81 (24)	7 (2.4)

Bach et al. JAMA. 2012;307 (22) E1

Нормальная анатомия

Внутрилегочные лимфатические узлы

Thorax (1964), 19, 44

Recognition and incidence of intrapulmonary lymph nodes

DAVID H. TRAPNELL

From the Department of Diagnostic Radiology, St. Bartholomew's Hospital, London[1]

Acta Med. Okayama, 2004
Vol. 58, No. 5, pp. 235-240
Copyright© 2004 by Okayama University Medical School.

Acta Medica Okayama
http://www.lib.okayama-u.ac.jp/www/acta/

Original Article

Intrapulmonary Lymph Nodes: Thin-Section CT Findings, Pathological Findings, and CT Differential Diagnosis from Pulmonary Metastatic Nodules

Tsuyoshi Hyodo[a*], Susumu Kanazawa[a], Shuichi Dendo[a], Keita Kobayashi[b],

Prevalence of Pathologically Proven Intrapulmonary Lymph Nodes and Their Appearance on CT

Mark S. Bankoff[1]
Niall J. McEniff[1]
Rafeeque A. Bhadelia[1]
Maria Garcia-Moliner[2]
Benedict D. T. Daly[3]

OBJECTIVE. The objective of this study was to assess the prevalence of pathologically proven intrapulmonary lymph nodes and to evaluate their appearance on CT.

MATERIALS AND METHODS. Over a 15-year period (1980–1994), 184 patients underwent minithoracotomies for evaluation of CT-detected peripheral pulmonary abnormalities. Of these 184 patients, 96 had well-circumscribed peripheral pulmonary nodules. The size, position, and radiographic features of all pathologically proven intrapulmonary lymph

Внутрилегочные ЛУ

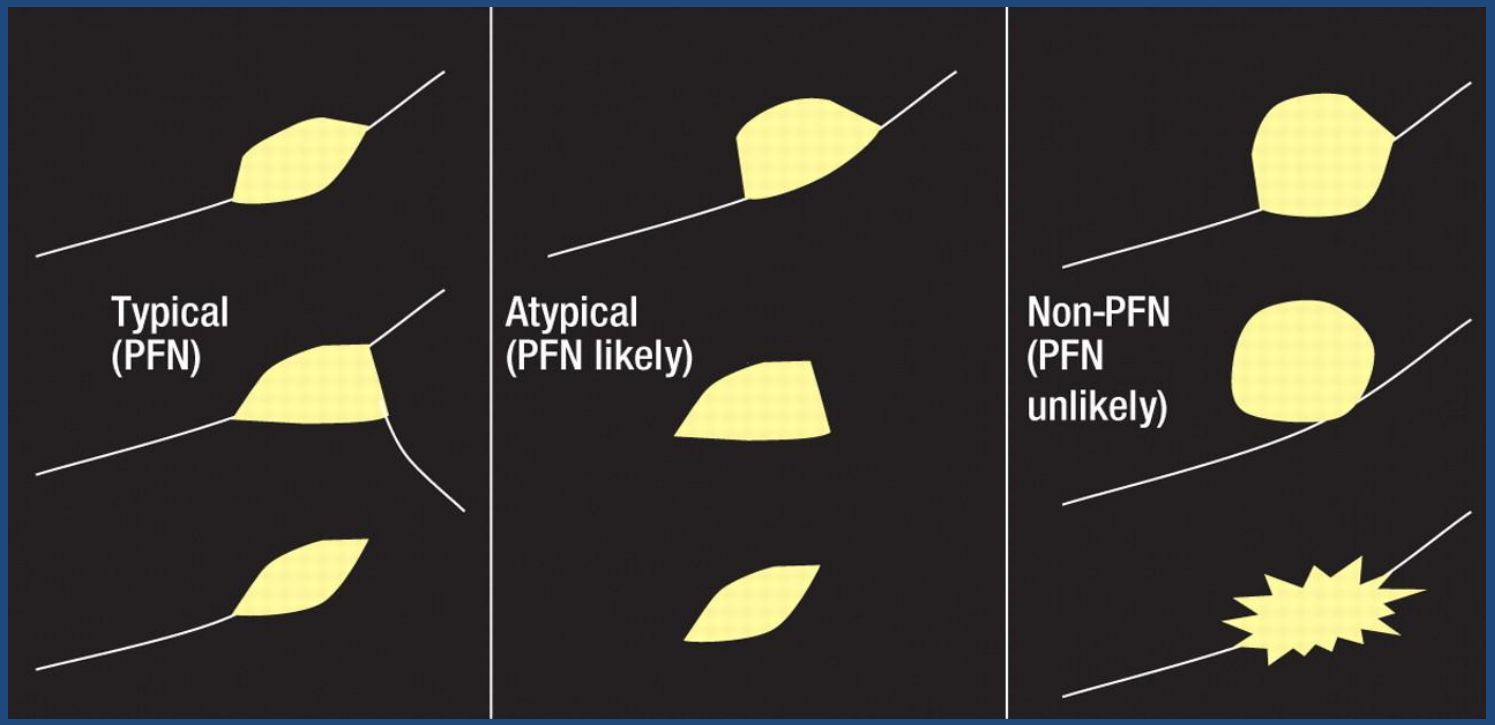

PNF – perifissural nodules, субплевральные очаги

Типичные | вероятные | not PFN

Radiology: Volume 254: Number 3—March 2010

Внутрилегочный ЛУ

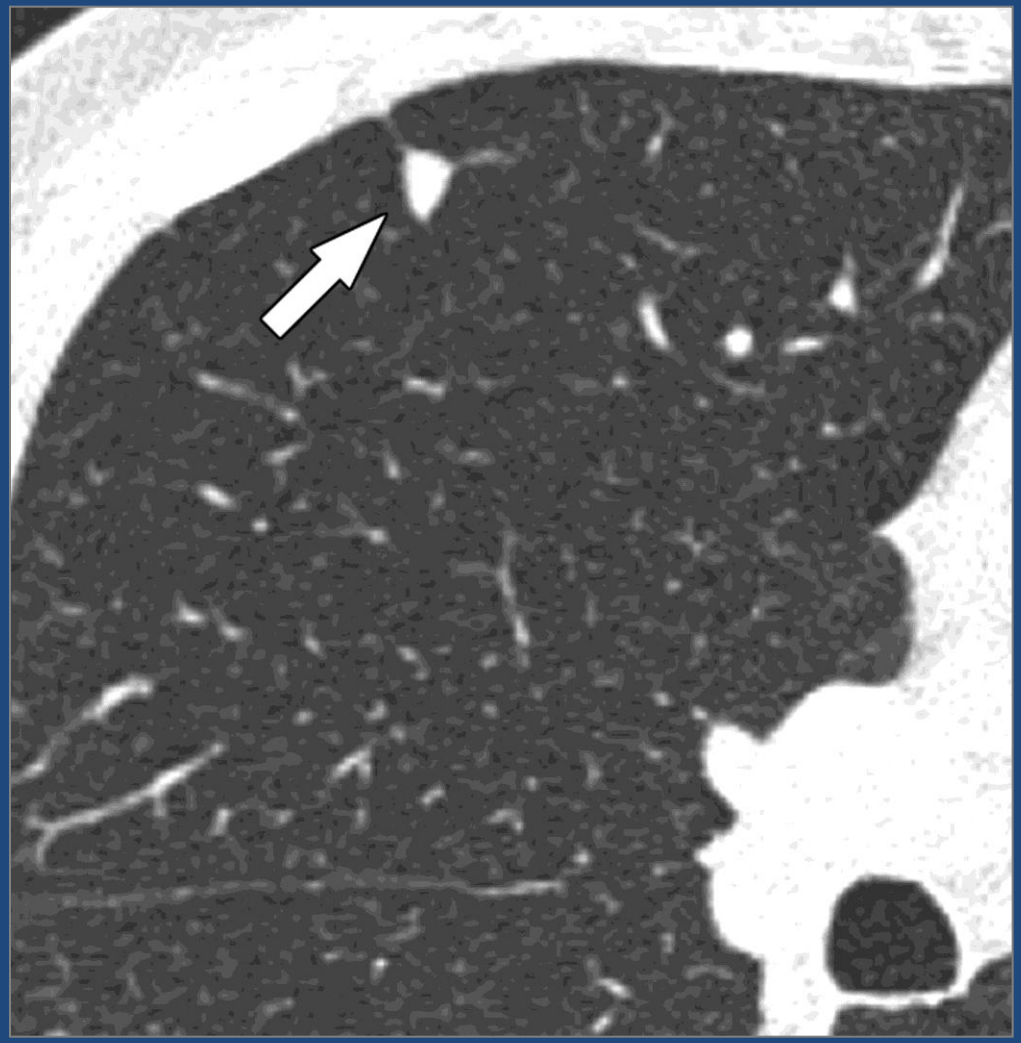

Radiology 254: 3 2010

Внутрилегочные ЛУ

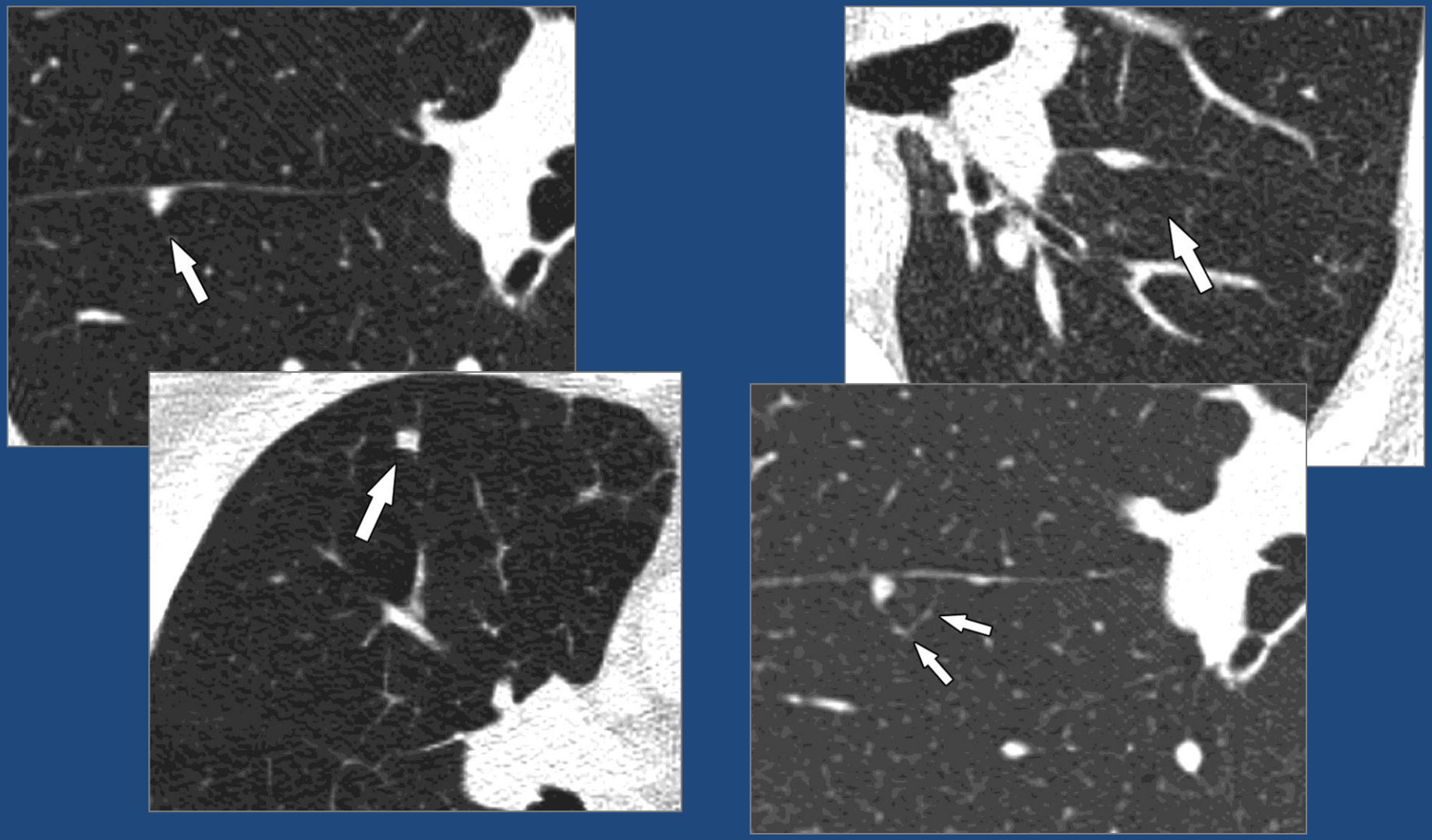

Radiology: Volume 254: Number 3—March 2010

Толщина среза и перегородки / листки плевры

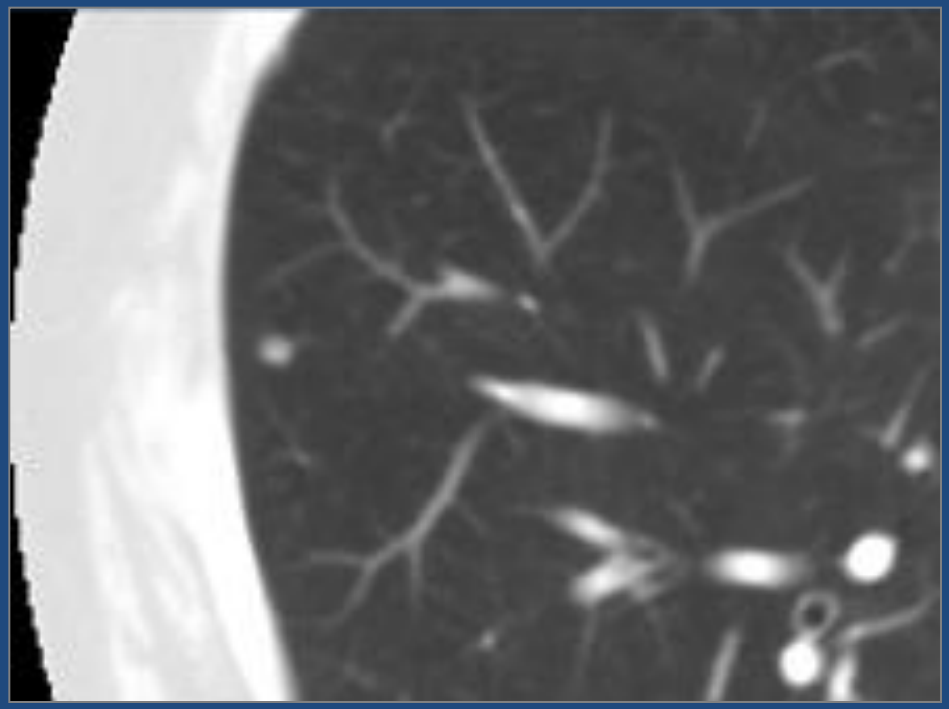

5 мм

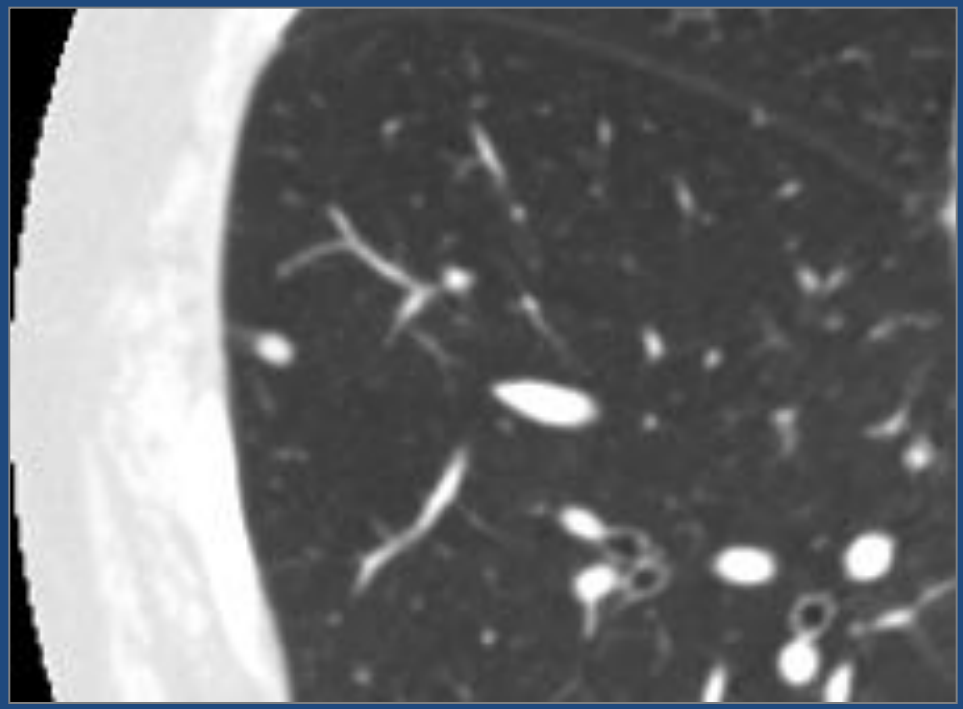

1 мм

Внутрилегочные ЛУ

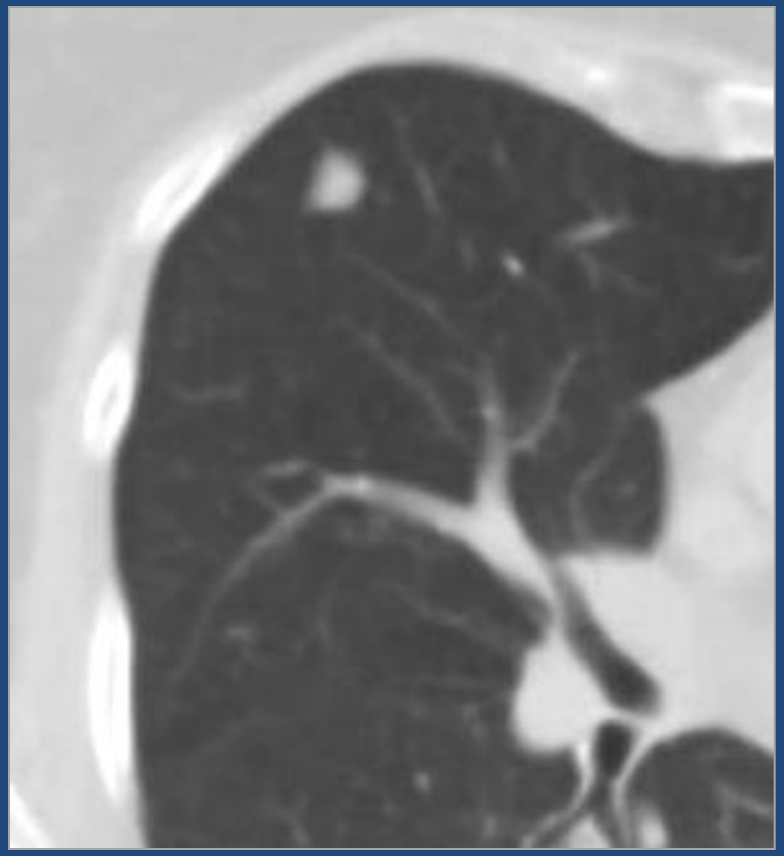

PFN Characteristic	No. of PFNs (n = 234)
Long-axis diameter (mm)	
1–4	187 (80)
5–9	44 (19)
≥10	3 (1)
Shape	
Triangular	102 (44)
Oval*	98 (42)
Round	18 (8)
Rectangular	13 (6)
Dumbbell shaped	3 (1)

Radiology: 254: 3 2010

Внутрилегочные ЛУ

- Прилежит к плевре / перегородке
- Треугольной или овальной формы
- Четкие контуры
- Ниже карины
- Чаще слева
- Обычно до 4 мм
- Нет кальцинатов

PFN Location	No. of PFNs (n = 234)
Fissures	
Left major	111 (47)
Right major	74 (32)
Right minor	47 (20)
Left minor accessory	2 (1)
Level	
Above carina	23 (10)
At level of carina	15 (6)
Below carina	196 (84)

Radiology: Volume 254: Number 3—March 2010

Методика КТ и оценка очагов

Размер очага и толщина томографического слоя

- Пошаговый или спиральный протокол
- Стандартный или Высокоразрешающий алгоритм реконструкции
- Толстые или Тонкие срезы
- Прицельная реконструкция (величина FOV)

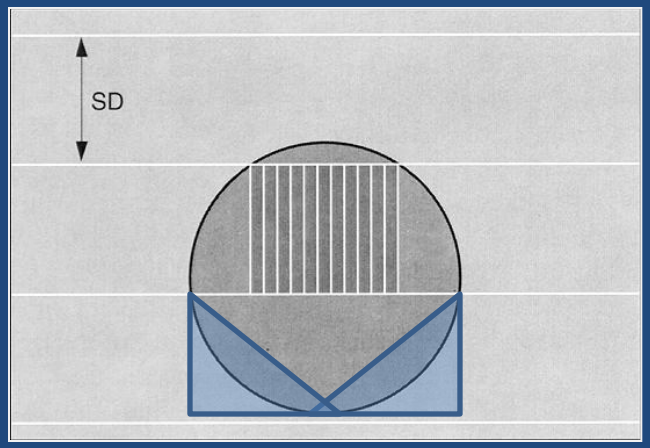

Частичный объемный эффект!!!

Francis Burgener,Martti Kormano,Tomi Pudas Differential Diagnosis in Conventional Radiology

Толщина томографического слоя

С увеличением толщины среза контуры очага становятся нечеткими, плотность снижается, размер очага уменьшается

Изображение очага и толщина томографического слоя

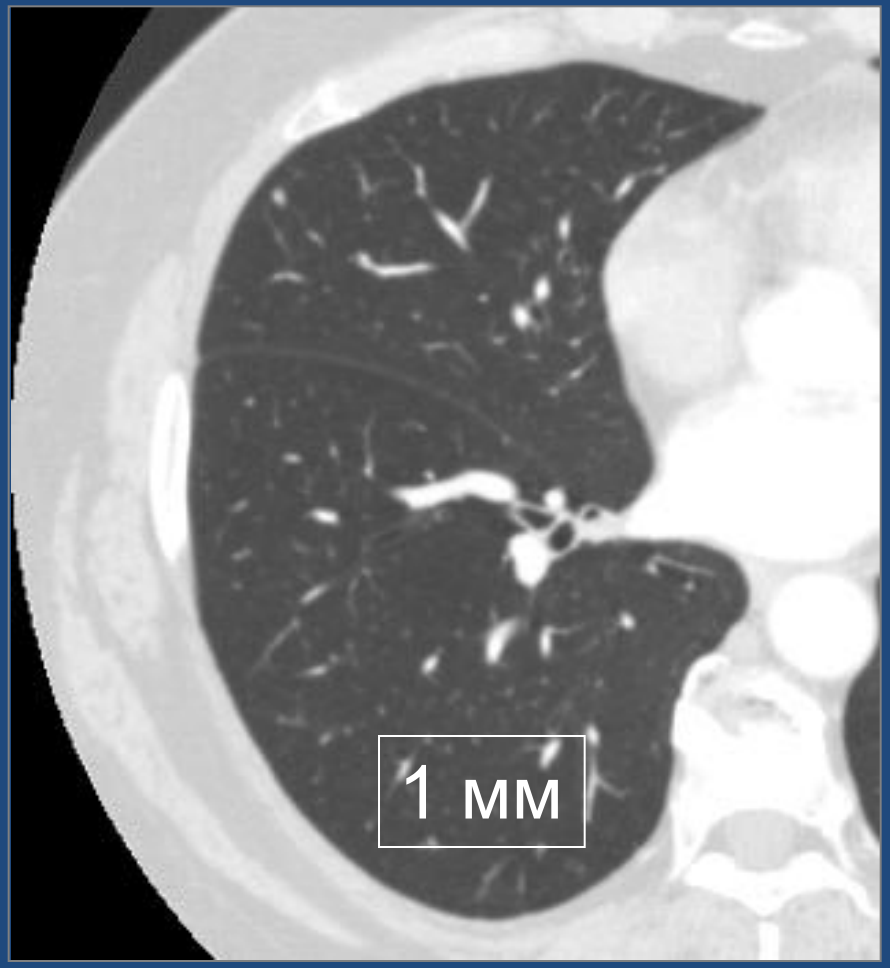

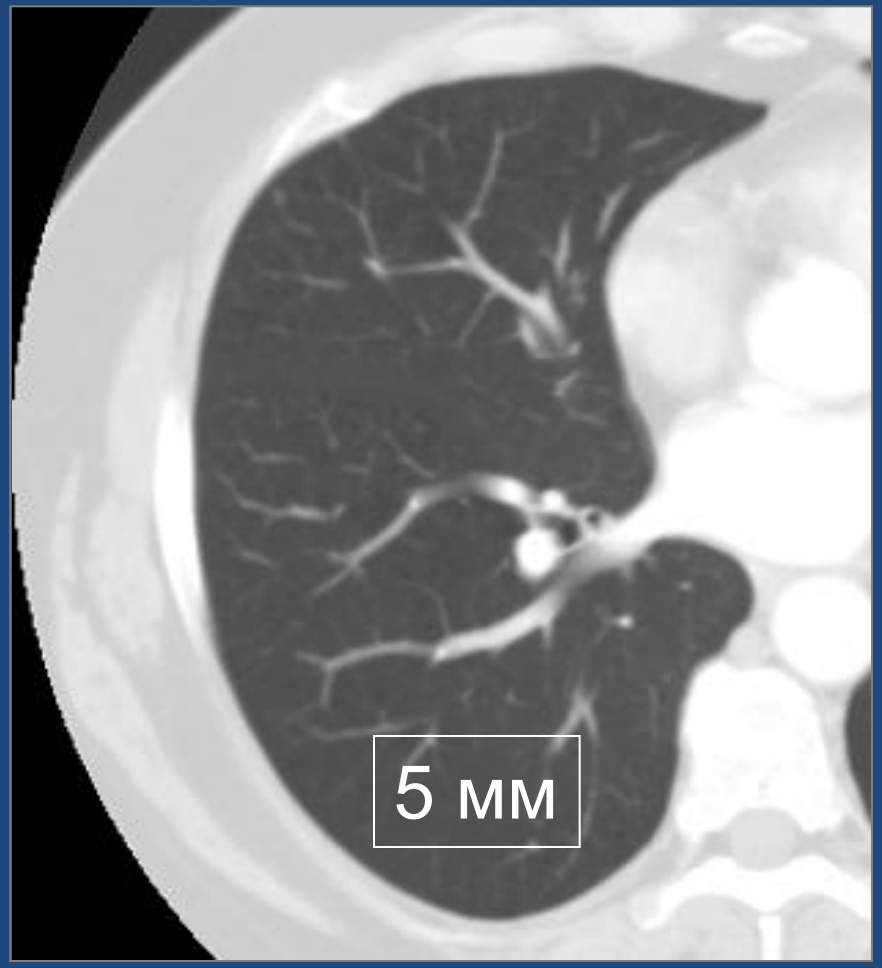

Плотность и толщина слоя

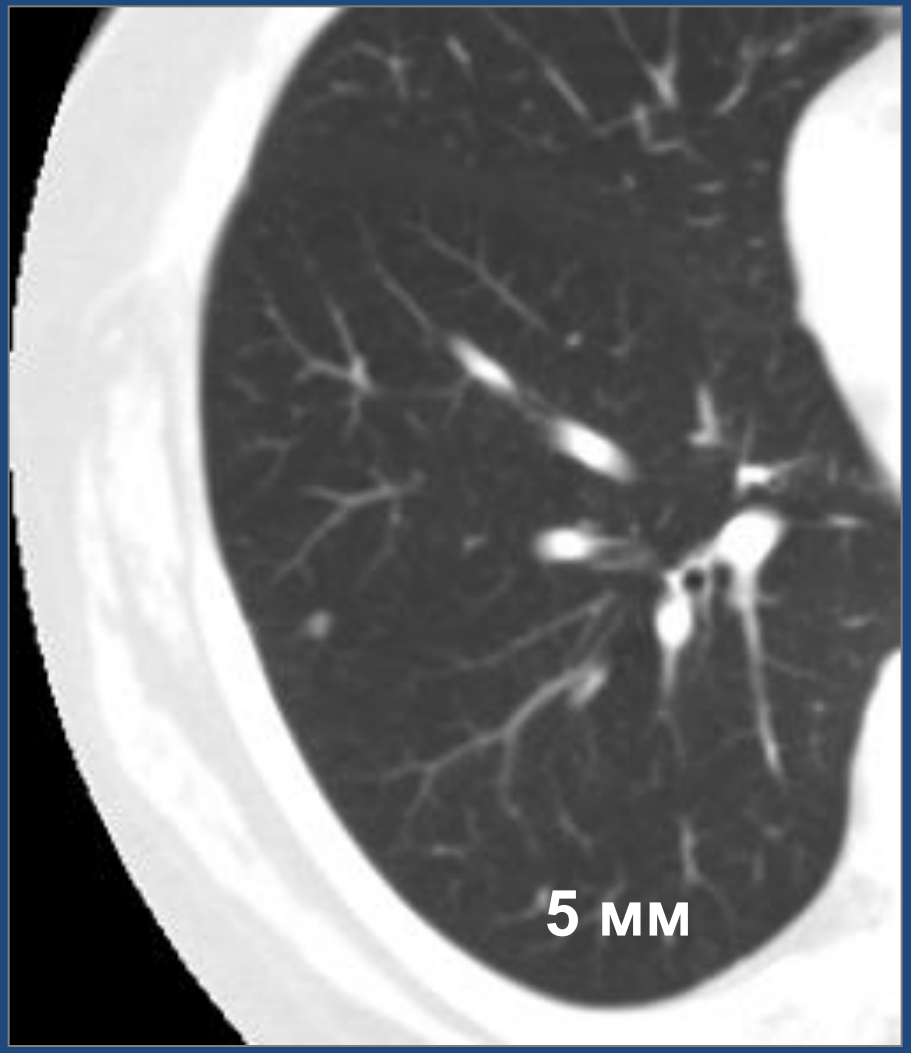

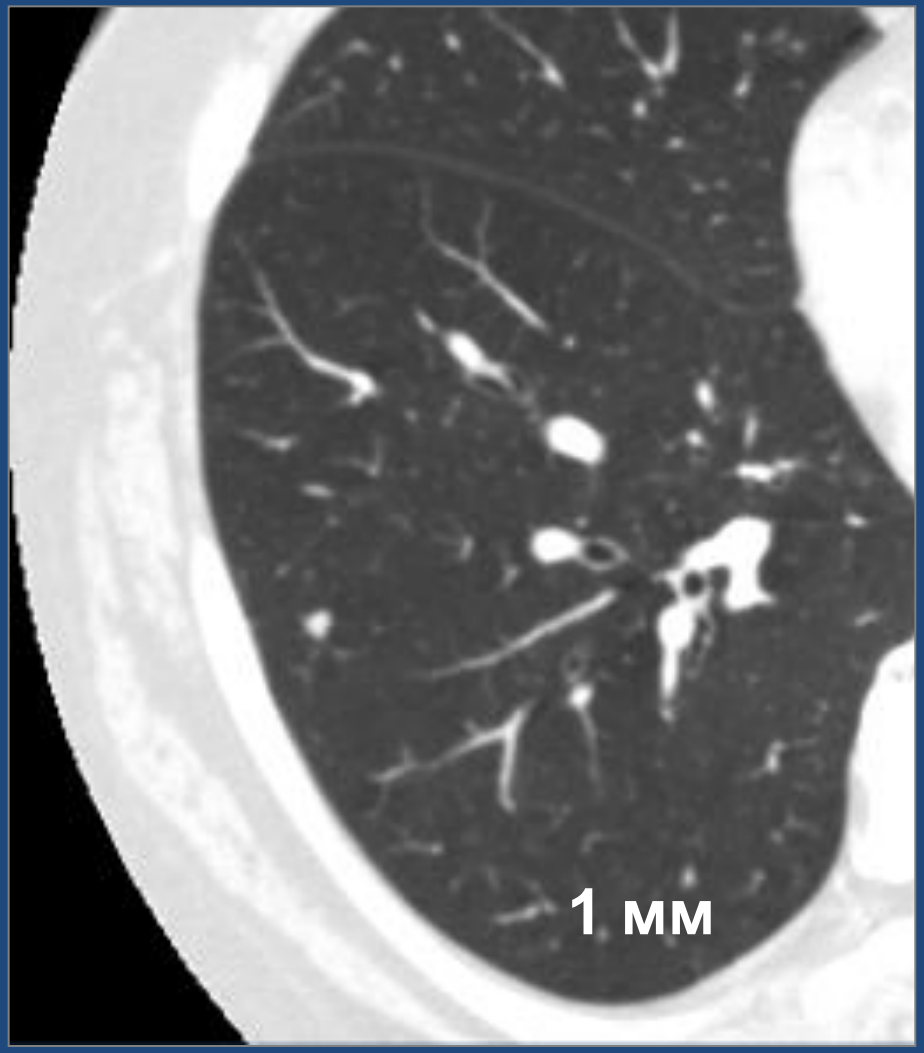

Плотность очага в легком

Определяется:

- Типом компьютерного томографа
- Напряжением генерирования
- Толщиной томографического среза
- Алгоритмом реконструкции томограмм
- Отношением к прилежащим структурам с избыточной плотностью
- Наличием артефактов

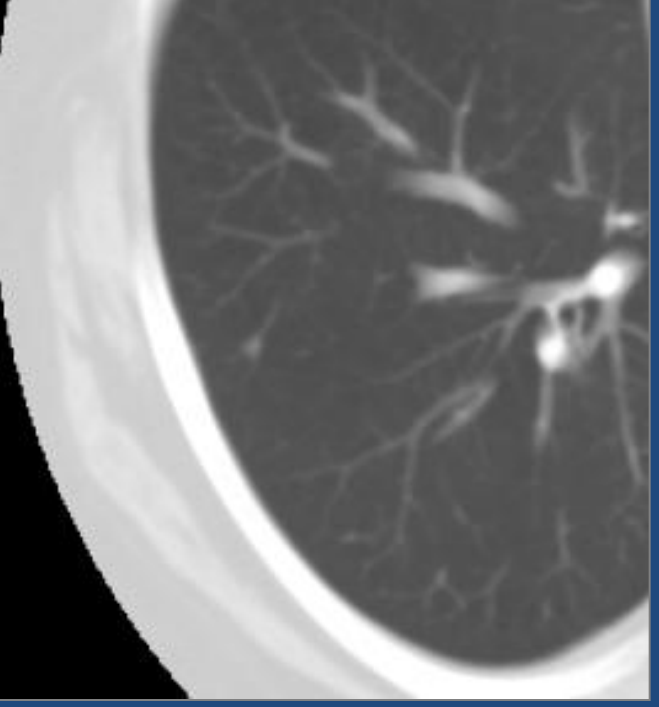

5 мм

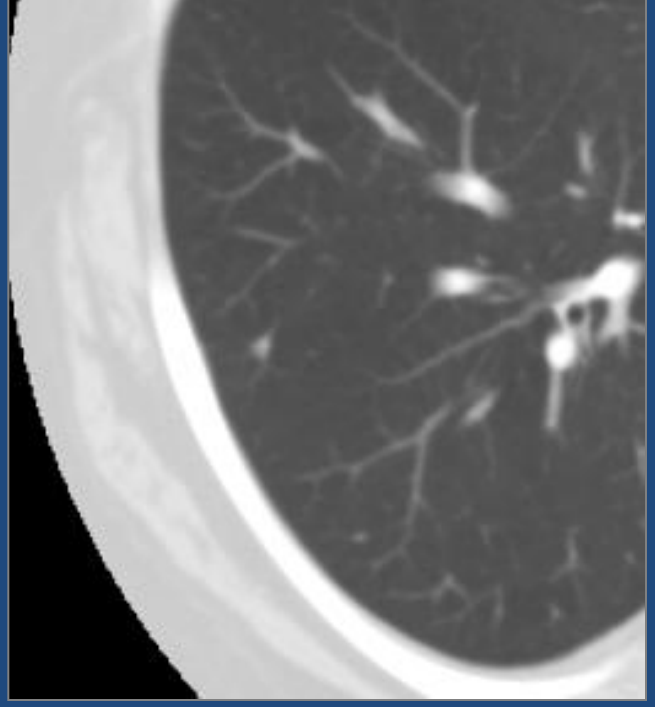

3 мм

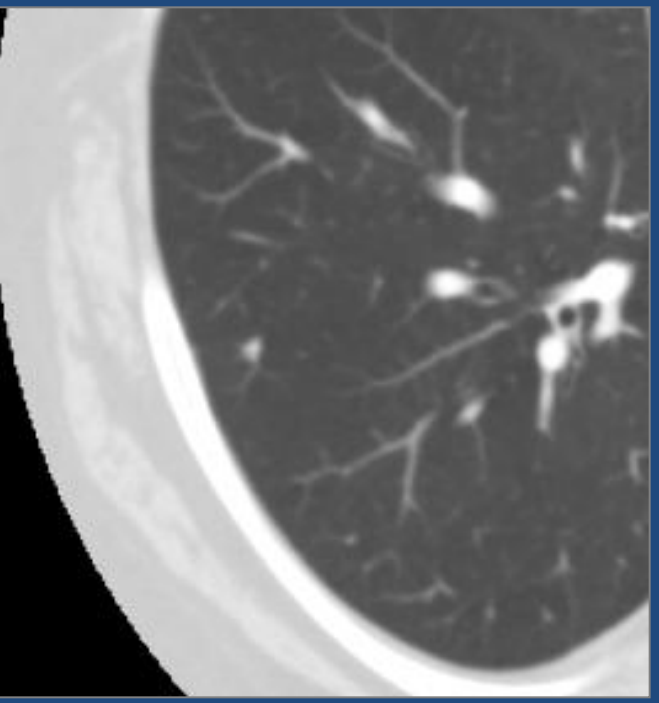

2 мм

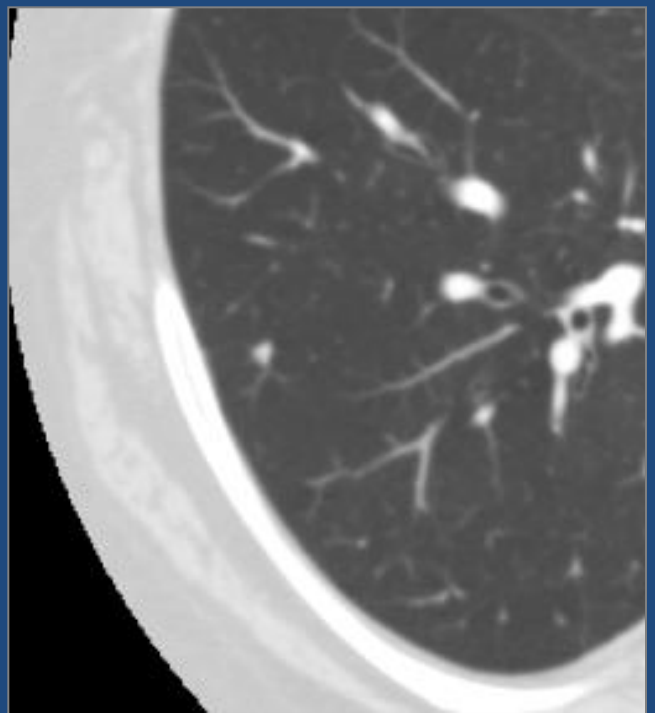

1 мм

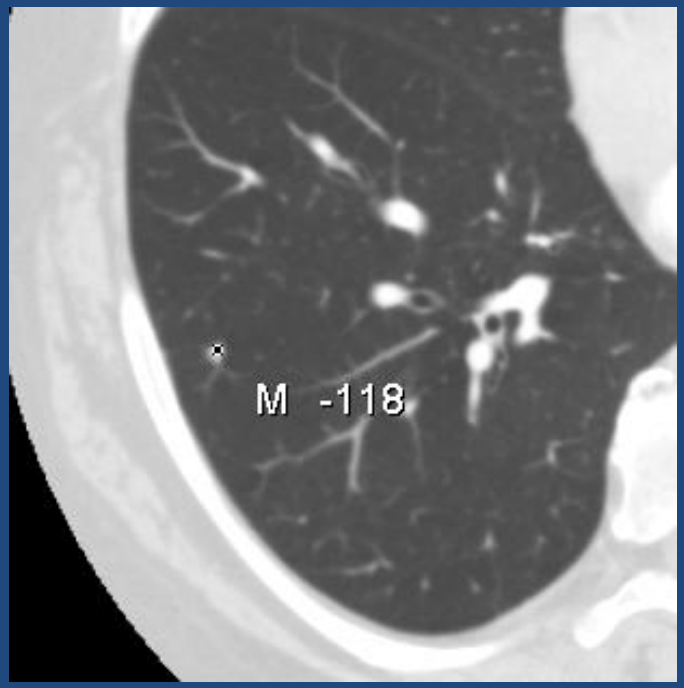

1 мм

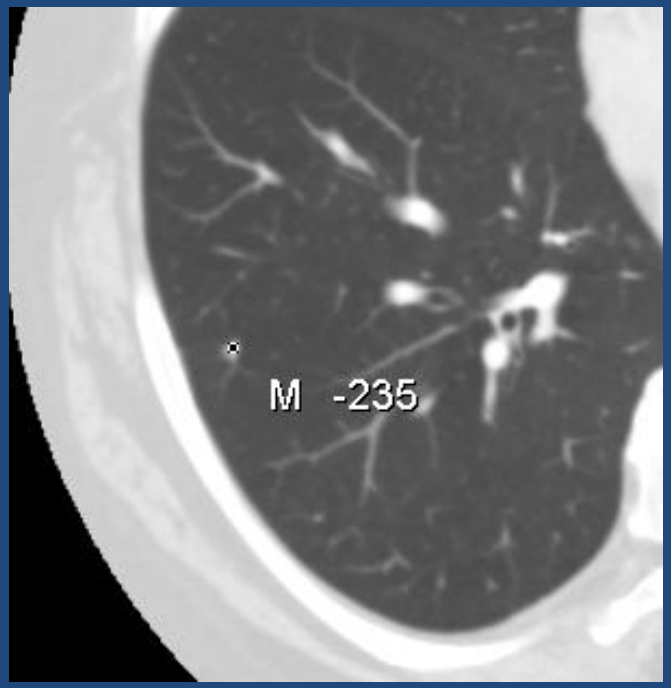

2 мм

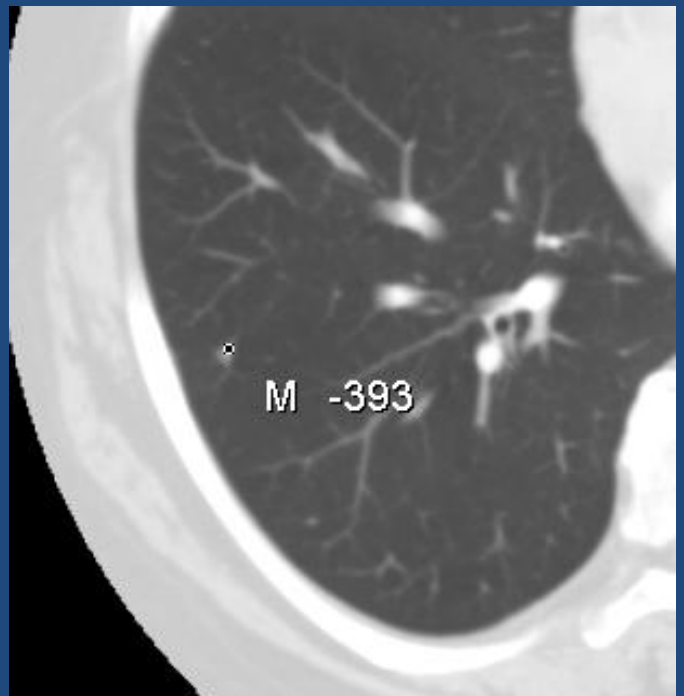

3 мм

5 мм

Дыхание и изображение очага

Февраль 2012 г.

Август 2012 г.

«Увеличение размеров очага в С6 и его уплотнение» ?

Оценка динамики



Увеличение очага от 5 до 6.2 мм – это реально?

Editorials

Heber MacMahon, MB, BCh, BAO
John H. M. Austin, MD
Gordon Gamsu, MD
Christian J. Herold, MD
James R. Jett, MD
David P. Naidich, MD
Edward F. Patz, Jr, MD
Stephen J. Swensen, MD

Published online
10.1148/radiol.2372041887
Radiology 2005; 237:395–400

Guidelines for Management of Small Pulmonary Nodules Detected on CT Scans: A Statement from the Fleischner Society[1]

Lung nodules are detected very commonly on computed tomographic (CT) scans of

THE FLEISCHNER SOCIETY FOR CHEST DIAGNOSIS
FOUNDED 1969

Очаги выявленные при КТ, проведенной по общим показаниям (например ТЭЛА, пневмония и т.п.), должны определяться как «промежуточные» или не ясной природы, и оцениваться следующим образом:

Оценка случайных очагов в легких

Размер очага*	Наблюдение
≤ 4 мм	Наблюдение не требуется**
4-6 мм	Наблюдение через 12 месяцев, если очаг не меняется, наблюдение не требуется
6-8 мм	Первое исследование через 6-12 месяцев, затем через 18-24 месяцев, если нет динамики
> 8 мм	Наблюдение через 3, 9, и 24 месяца, динамическая КТ, ПЭТ, ПЭТ/КТ, биопсия
*среднее между максимальным и минимальным размером	**Риск злокачественной опухоли (<1%) в этой категории значительно меньше, чем при первичном КТ скрининге бессимптомных курильщиков

Выводы

- Очаги в легких являются элементом нормальной КТ картины (есть у 10-40%)
- Наличие патологии в легочных очагах пропорционально размерам очагов
- При первичном КТ исследовании единичные некальцинированные очаги в легких не могут расцениваться как проявление туберкулезной инфекции

Выводы

Для оценки динамики очагов в легких по КТ необходимо:

- Соблюдение идентичных технологических параметров сканирования (толщина слоя, алгоритм реконструкции, поле изображения, напряжение генерирования)
- Количественный анализ динамики размеров и плотности возможен при размерах очагов более 10 мм

Вопросы

- Частота очагов в легких в у здоровых детей и у детей из групп риска
- Частота туберкулезных изменений в мелких очагах, выявляемых при КТ
- Какие КТ признаки могут указывать на туберкулезную природу мелких очагов в легких
- Как оценивать динамику очагов

Спасибо за внимание!

Разрешение легочного очага (воспаление?)

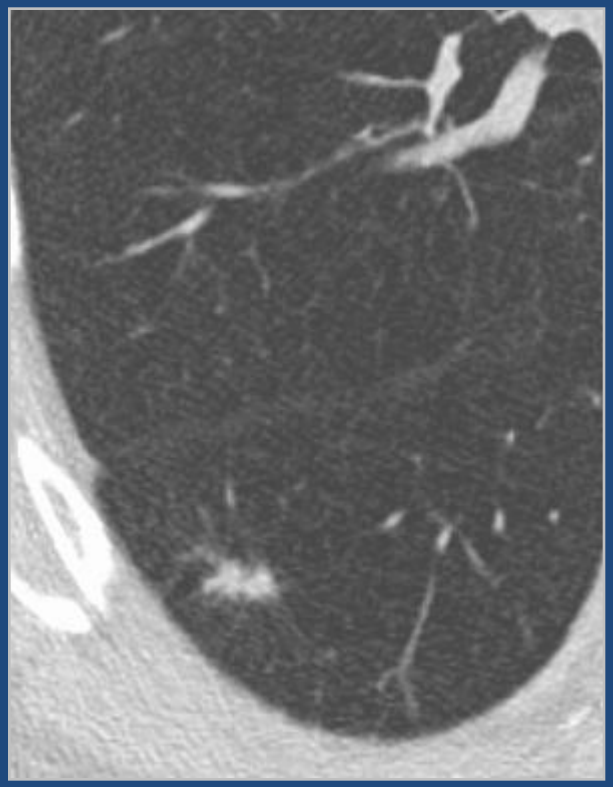

Очаг 6 мм случайно выявленный у курильщика

Наблюдение через 6 месяцев

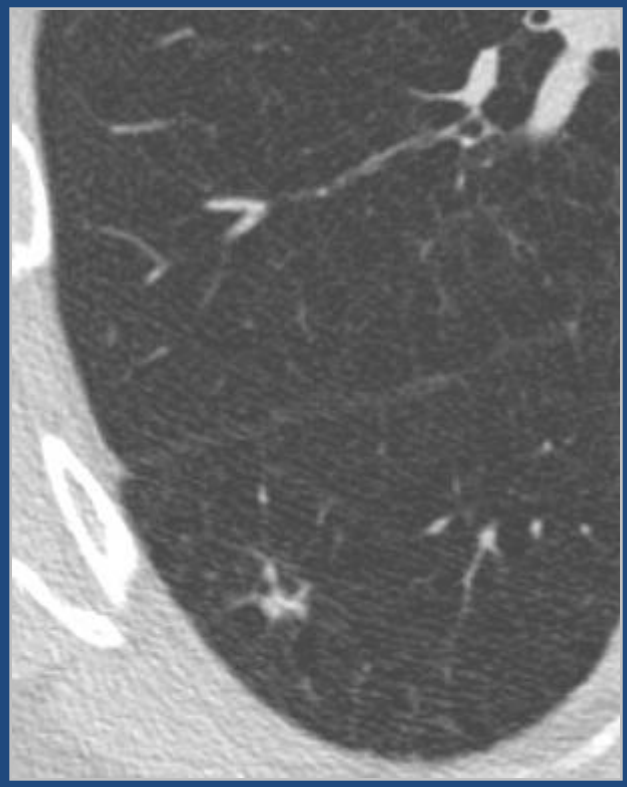

Наблюдение через 12 месяцев

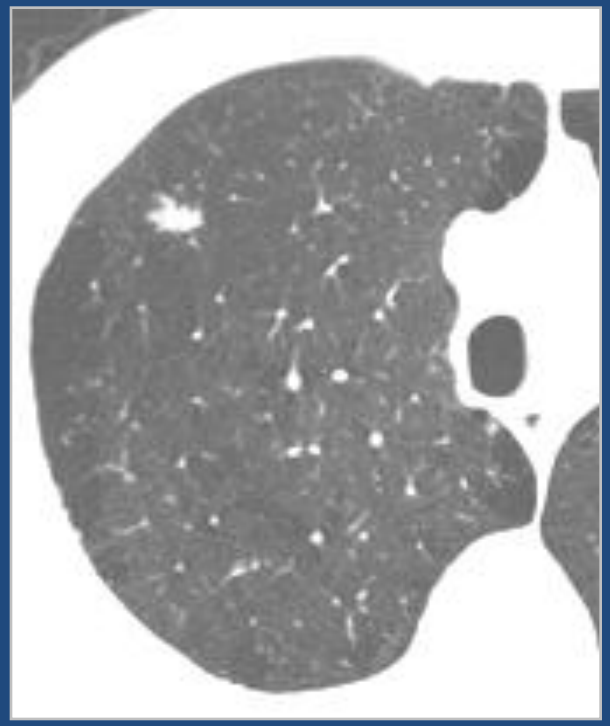

Очаг 6 мм у курильщика

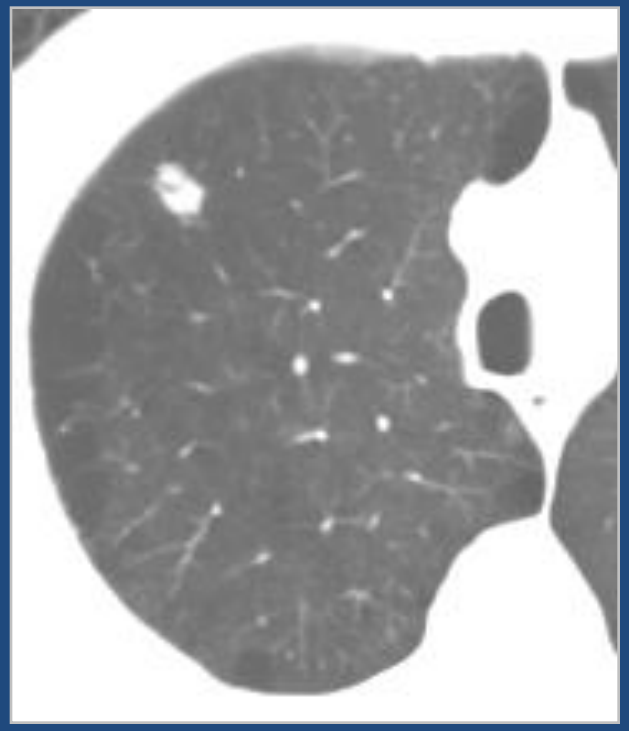

Наблюдение через 6 месяцев
Низкодозная КТ
Увеличение до 12 мм

Аденокарцинома, папиллярный тип

Туберкулез ВГЛУ

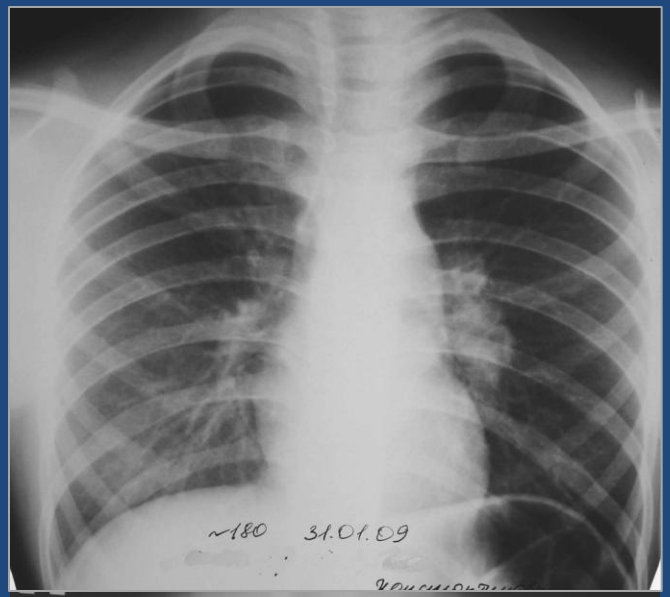

2. Дата рождения: 27.03.1996г.р., национальность – ненка
3. Адрес: Ямальский район, п. Панаевск
4. Учащаяся 7 кл.
5. Дата поступления: 18.03.09г. Дата выписки: 15.02.10г.
6. **Диагноз при поступлении**:

Основной: Туберкулез внутригрудных лимфатических узлов слева в фазе инфильтрации?

Анамнез фтизиатрический:
Выявлена впервые в январе 2009 года при профилактическом осмотре флюорографически (ф
ОГК N 84) (подозрение на увеличение внутригрудных л\у).

Дообследована рентгенологически + томографически. После консультации райфтизиатра направлена на дообследование и лечение в ДТО ОПТД. г.Салеха

Туберкулезный контакт не установлен, но возможен (поселок неблагополучен по заболеваемости туберкулезом)

БЦЖ W 30.03. 1996г. рубчик – 4мм
RW1 03.10.2003г. – 3мм
RW2 01.2005г. – 3мм

Проба Манту с 2ТЕ: 1997- 02.07 -отр;

24.02.08г. – 4мм 25.01.09г.-14 мм 26.12.09г. проба с диаскинтестом – 22мм

7.Состояние при поступлении удовлетворительное. Правильного телосложения, удовлетворительного питания. Кожные покровы чистые физиологической окраски. Дыхание в легких везикулярное, хрипов нет. Тоны сердца ясные, ритмичные. ЧСС= 96 в ортоположении; ле 88 в 1 мин. Патологические шумы не выслушивались, акцент 2 тона во втором межреберье спра грудины, раздвоение 2тона в 3м межреберье слева от грудины. Границы сердца не расширены. 105\60 мм рт. Ст. Живот мягкий, безболезненный. Периферические л/узлы единичные, б/б при пальпации.

8. На обзорной рентгенограмме ОГК от 31..01.09г., ТГ через органы средостения срезы 8.5 см. – в легочной паренхиме без патологических изменений. Левый корень в средне – нижни отделах расширен, имеет четкий полицикличный контур. Правый корень не изменен. Синусы свободны. Сердце в норме. На КТ ОГК от 27.02.09г в области средних отделов левого корня определяется патологическое образование с четкими наружными контурами. Увеличенных лимфоузлов, жидкости в плевральной полости, костно –деструктивных изменений не выявлено целью исключения аневризмы легочной артерии проведена КТ ОГК 18.03.09г. с в/в болюсны контрастированием : легочные поля прозрачные. Увеличены бифуркационные, бонхопульмональные л/узлы слева.

9. Решением ОВЭК от 25.03.09 г выставлен диагноз Туберкулез внутригрудных лимфатических у (бифуркационных ,бронхопульмональных) слева в фазе инфильтрации I Б группа МБТ /-/.

Туберкулез ВГЛУ

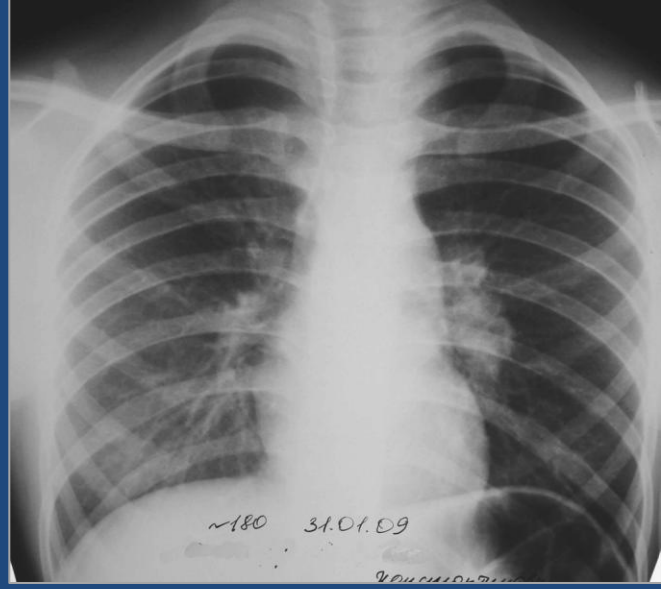

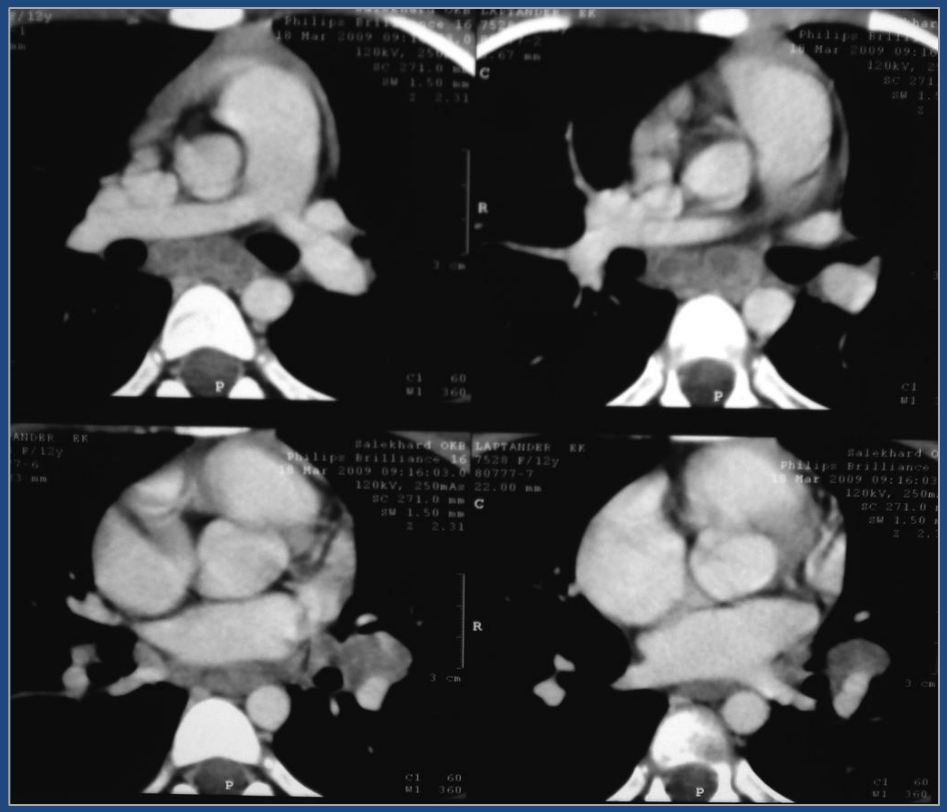

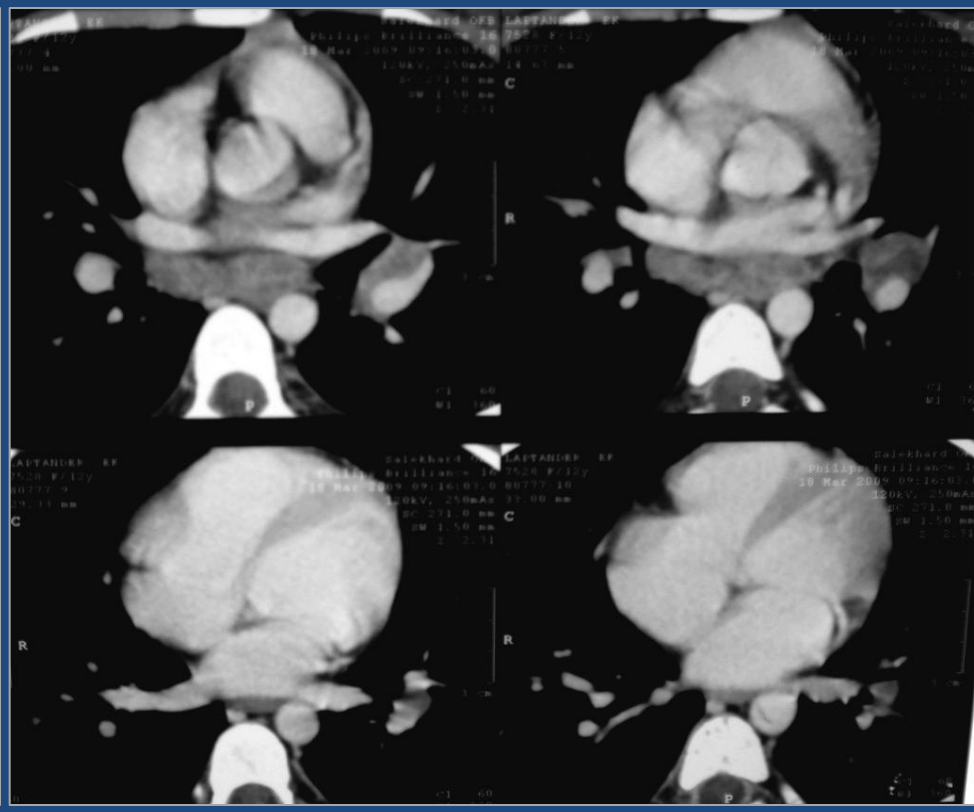

Туберкулез ВГЛУ

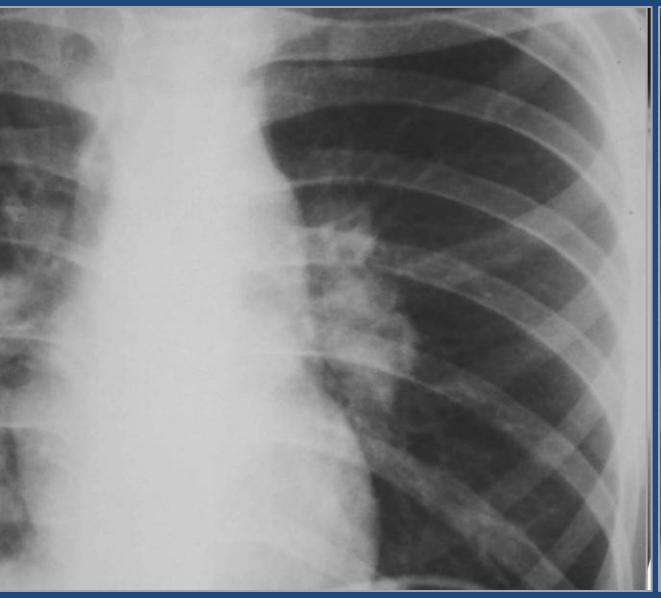

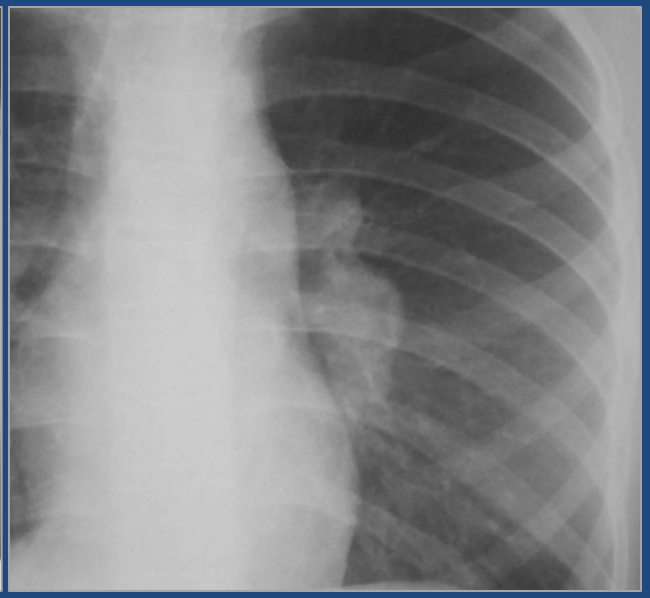

31.01.09 г.

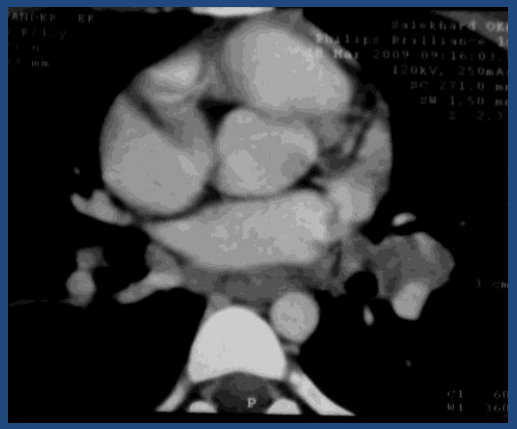

13.07.09 г.

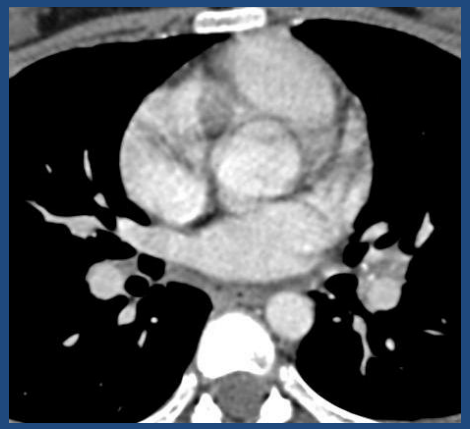

31.01.09 г.

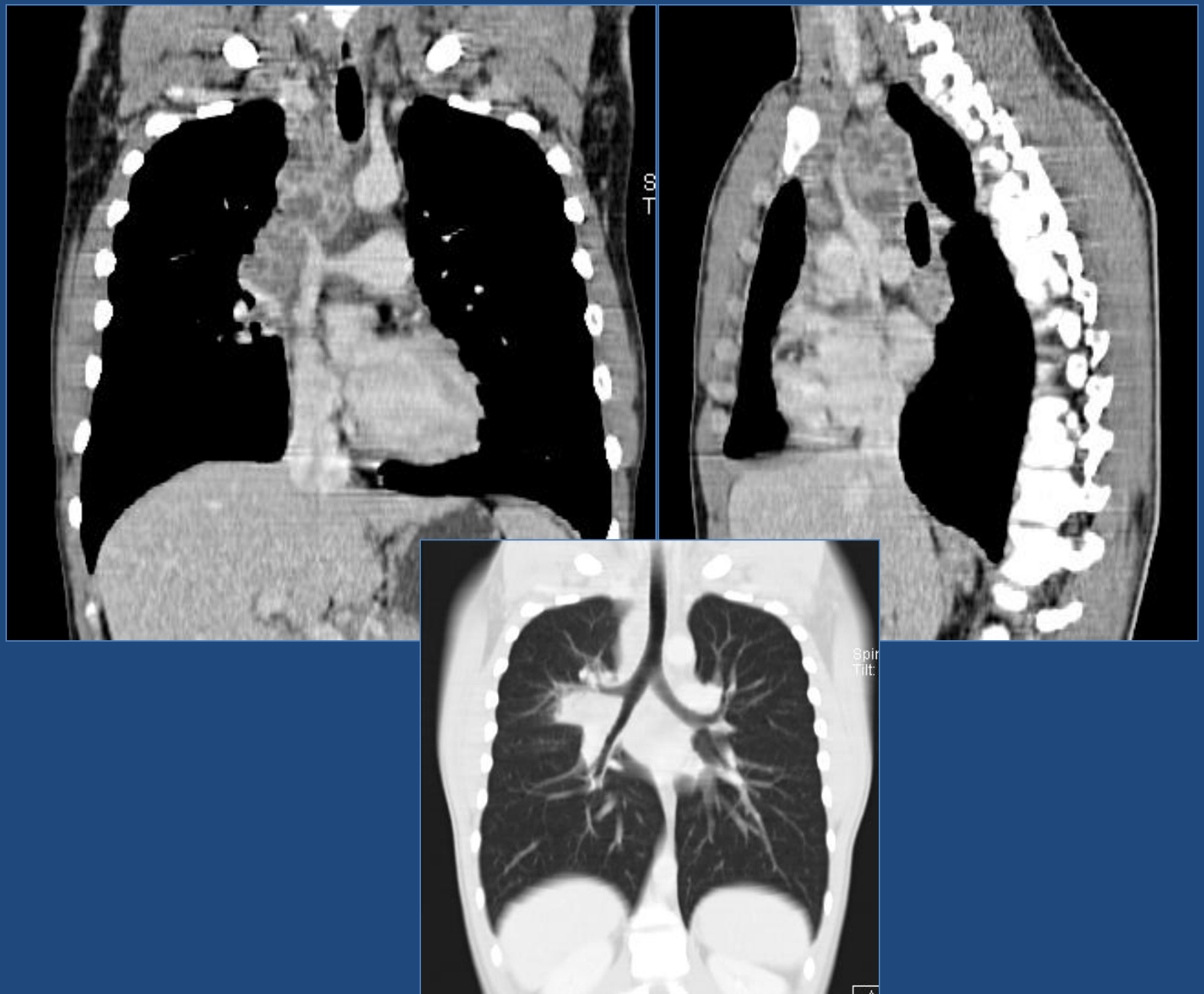
S
T
Spir
Tilt:

Туберкулезная интоксикация у детей и подростков

- Особая форма туберкулезной инфекции
- Наличие клинических проявлений и/или иммунологических сдвигов, свидетельствующих об инфицировании ребенка КУМ
- Отсутствие локальных проявлений болезни при использовании стандартных методов диагностики
  - Рентгенография органов грудной клетки
  - Линейная томография / КТ
  - УЗИ органов живота, рентгенография костей и др. (по показаниям)
- Положительный эффект от профилактического курса противотуберкулезной терапии